Reunión Territorial Asturiana de la SEAP

(Tuña, 5-6 Octubre 2012)

CASO CENTRO MÉDICO DE ASTURIAS

Amalia Fernández[1]. Andrés Ribas[1]. Asunción Gómez[1].

Faustino Pozo[2]. Enrique Benito[3]. Concepción Nicolás[4]. Santiago Montes[5].

[1]S. Anatomía Patológica – CMA; [2]S. Cirugía – CMA; [3]S. Hematologia – CMA;
[4]S. Hematologia –HUCA; [5]. S. Anatomía Patológica HUMV

RESUMEN CLÍNICO

- Varón de 62 años. Dolor en hipocondrio izquierdo. No antecedentes de interés.
- TAC: Tumoración yeyunal que infiltra transverso con gruesas adenopatías.
- Pieza quirúrgica : Resección en bloque de yeyuno y colon transverso.

EXAMEN MACROSCÓPICO

Pieza de resección parcial de intestino delgado (yeyuno) e intestino grueso (colon transverso) en bloque

El segmento de yeyuno mide 49 cm y el de colon transverso mide 16 cm de longitud.

A nivel del asa **yeyunal** se observa una **tumoración carnosa**, **intraparietal, circunferencial, de color blanquecino-grisáceo que infiltra todo el grosor parietal y el meso, provocando a este nivel adherencias focales con el segmento del colon transvers.**

El tumor mide 9,7 cm de longitud x 12,2 cm de circunferencia x 2,1 cm de grosor máximo.

La mucosa presenta extensas áreas de necrosis y ulceración ; a la sección de la pared yeyunal el tumor se extiende extrinsecamente por el meso hacia la pared del colon transverso, infiltrando macroscópicamente la capa muscular propia del colon transverso.

El meso está engrosado por la presencia de **múltiples adenopatías**, alguna de las cuales **muestra claramente aspecto tumoral**.

ESTUDIO HISTOLÓGICO

Pared intestinal mostrando una infiltración difusa por una neoplasia linfoide de citologia intermedia, con focos de celulas de aspecto más centroblástico y otros con celulas intermedias, cromatina homogenea y nucleolo inconspicuo. Se observa diferenciación plasmocitoide focal.

Hiperplasia linfoide MALT focal a nivel de mucosa yeyunal extratumoral de arquitectura preservada, sin signos de atrofia vellositaria.

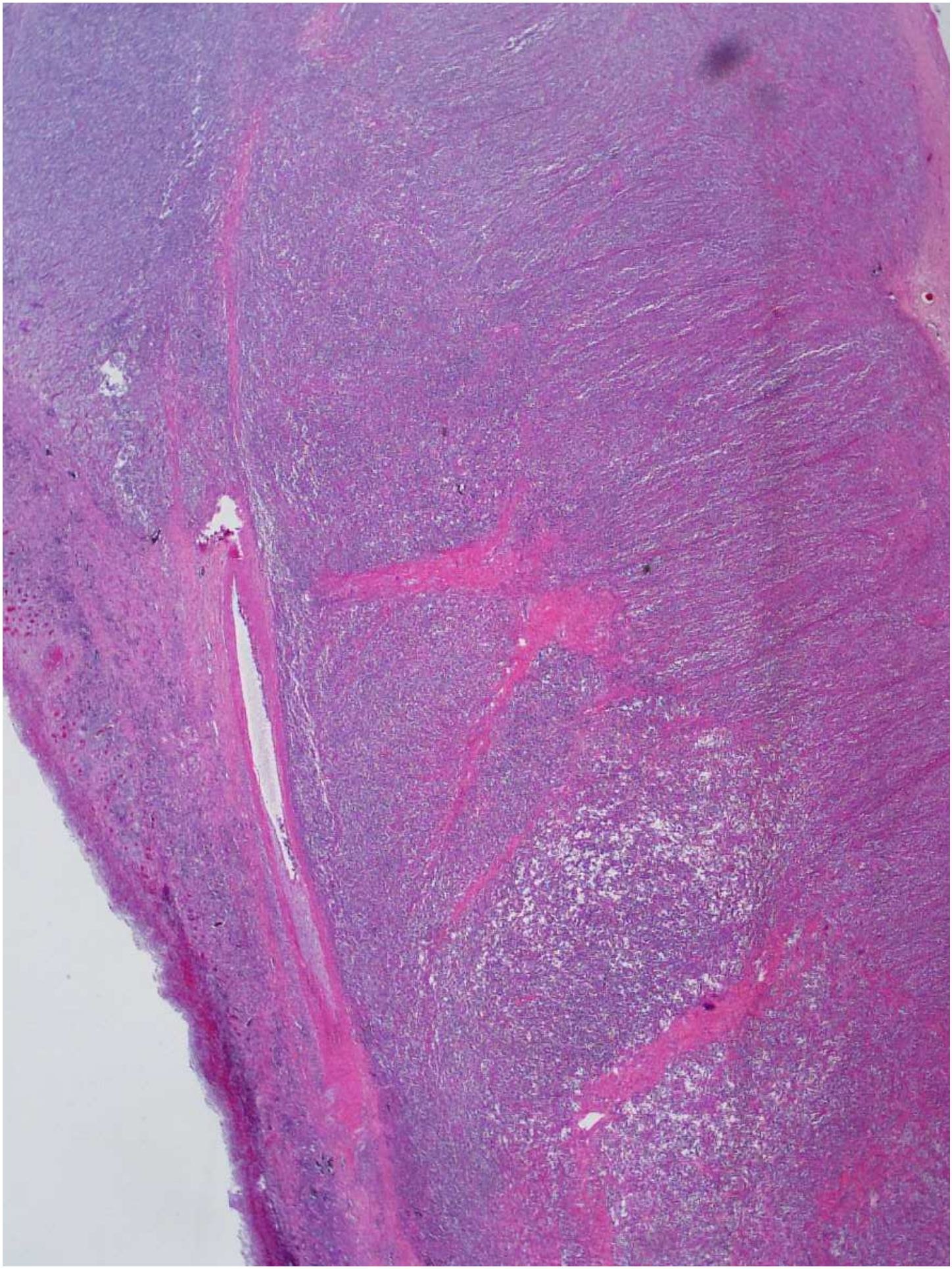

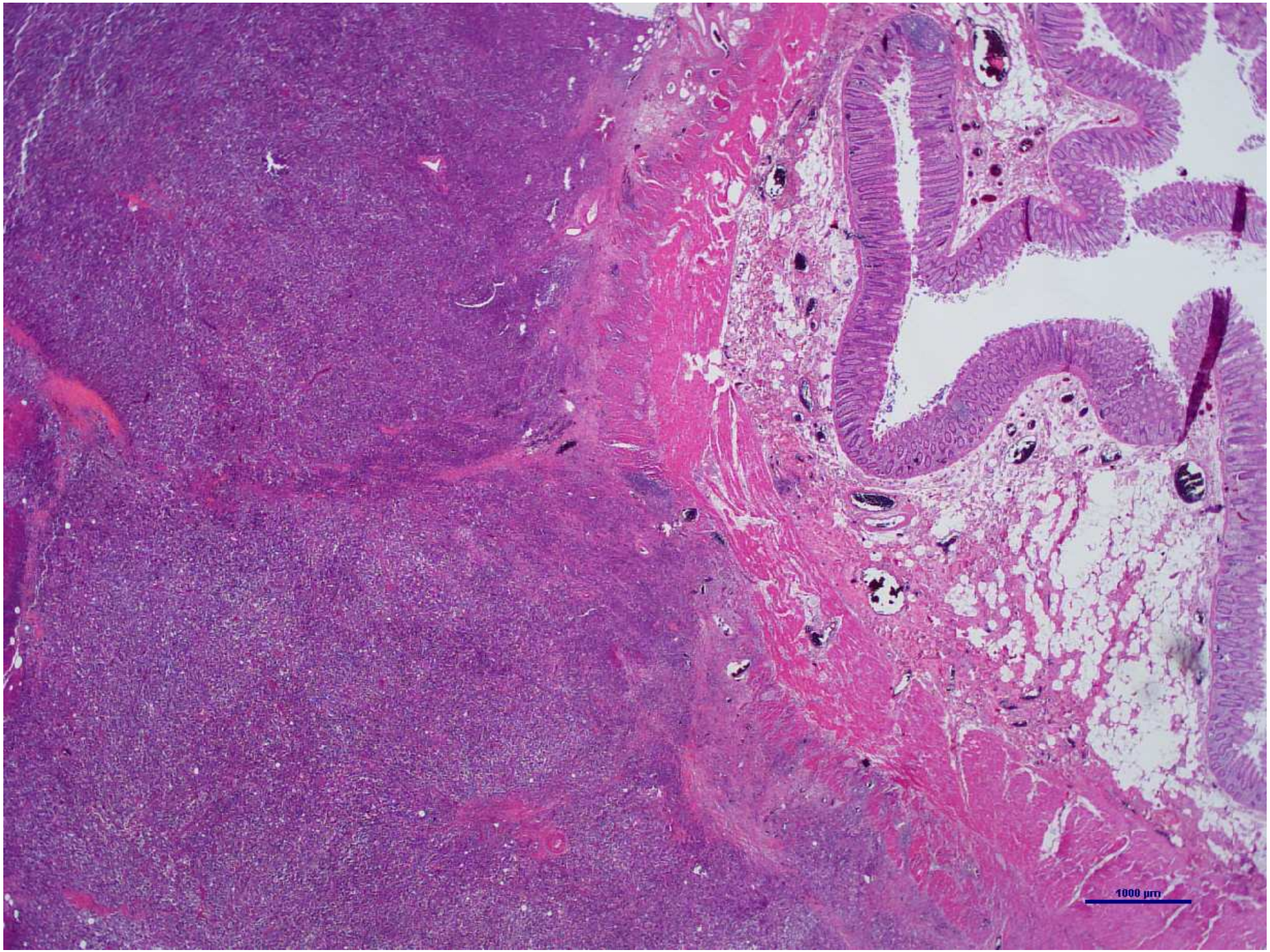
1000 µm

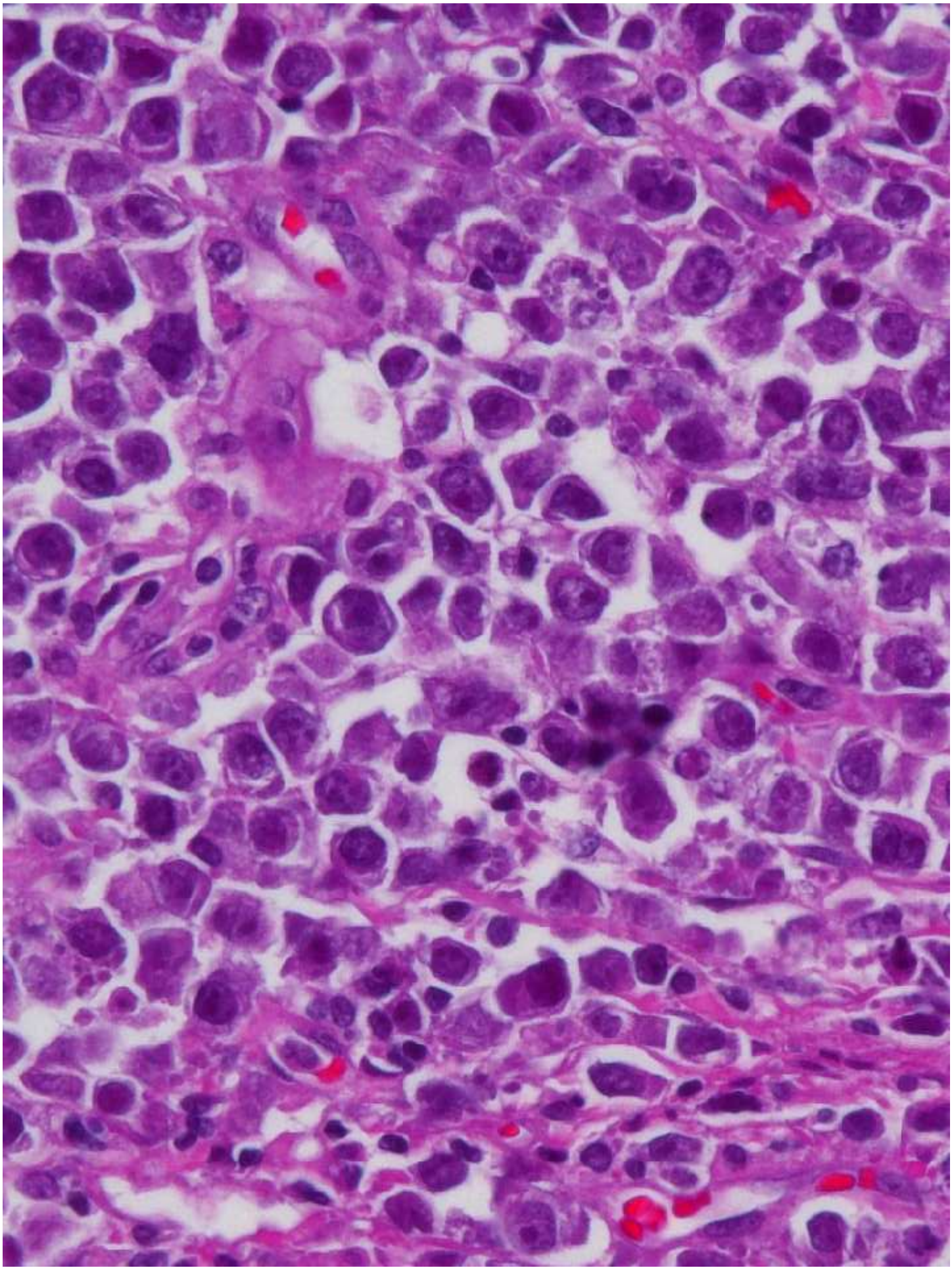

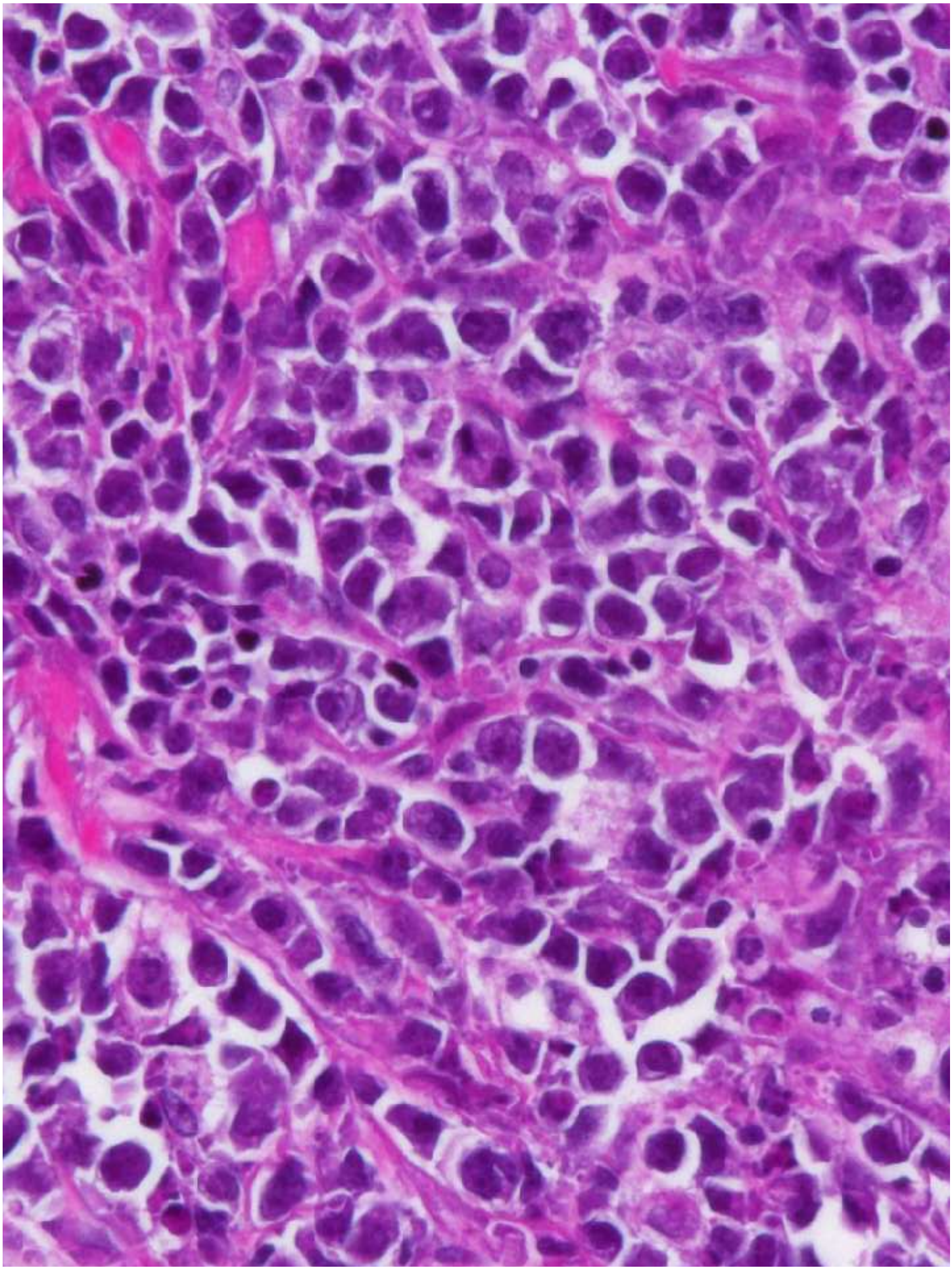

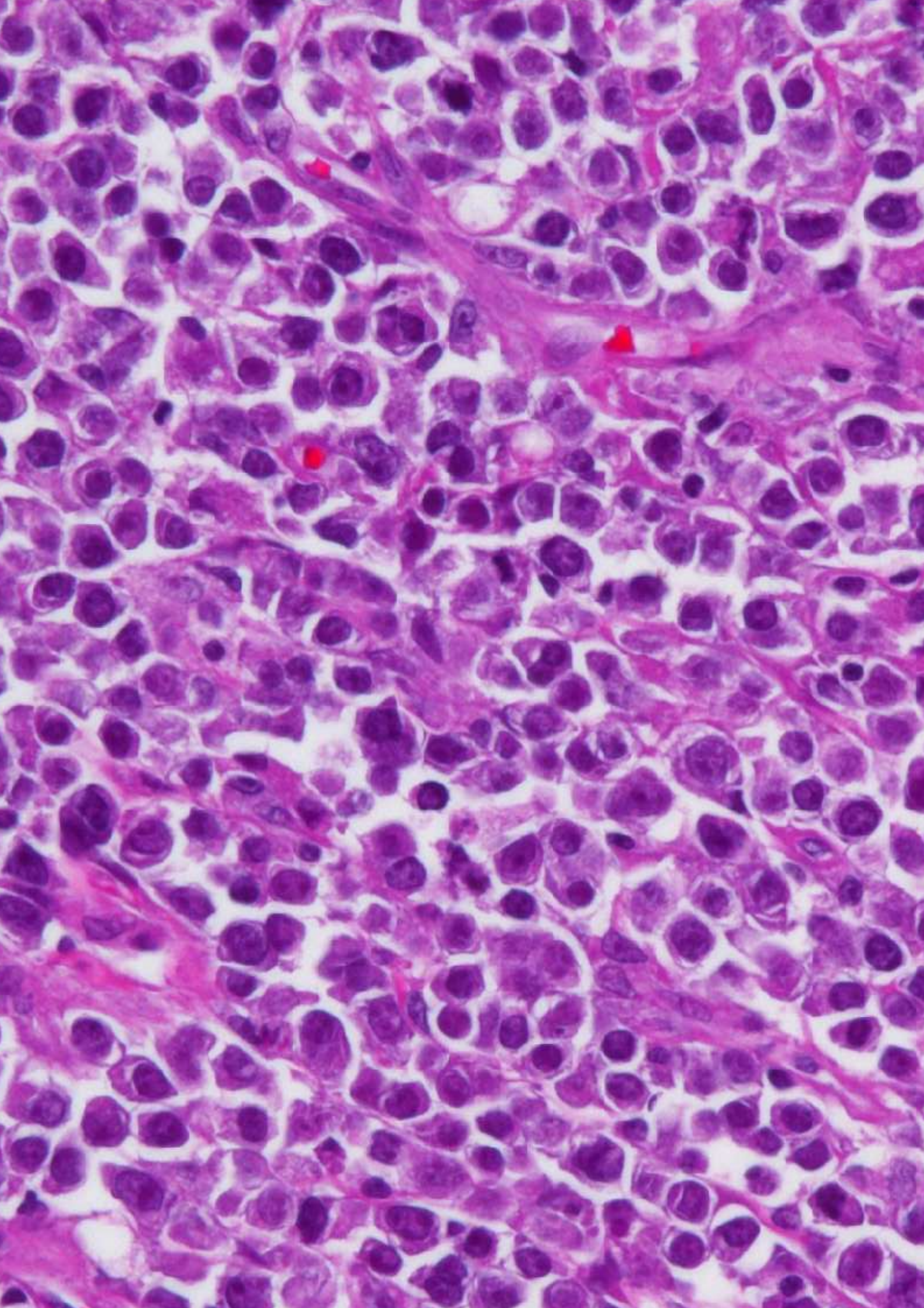

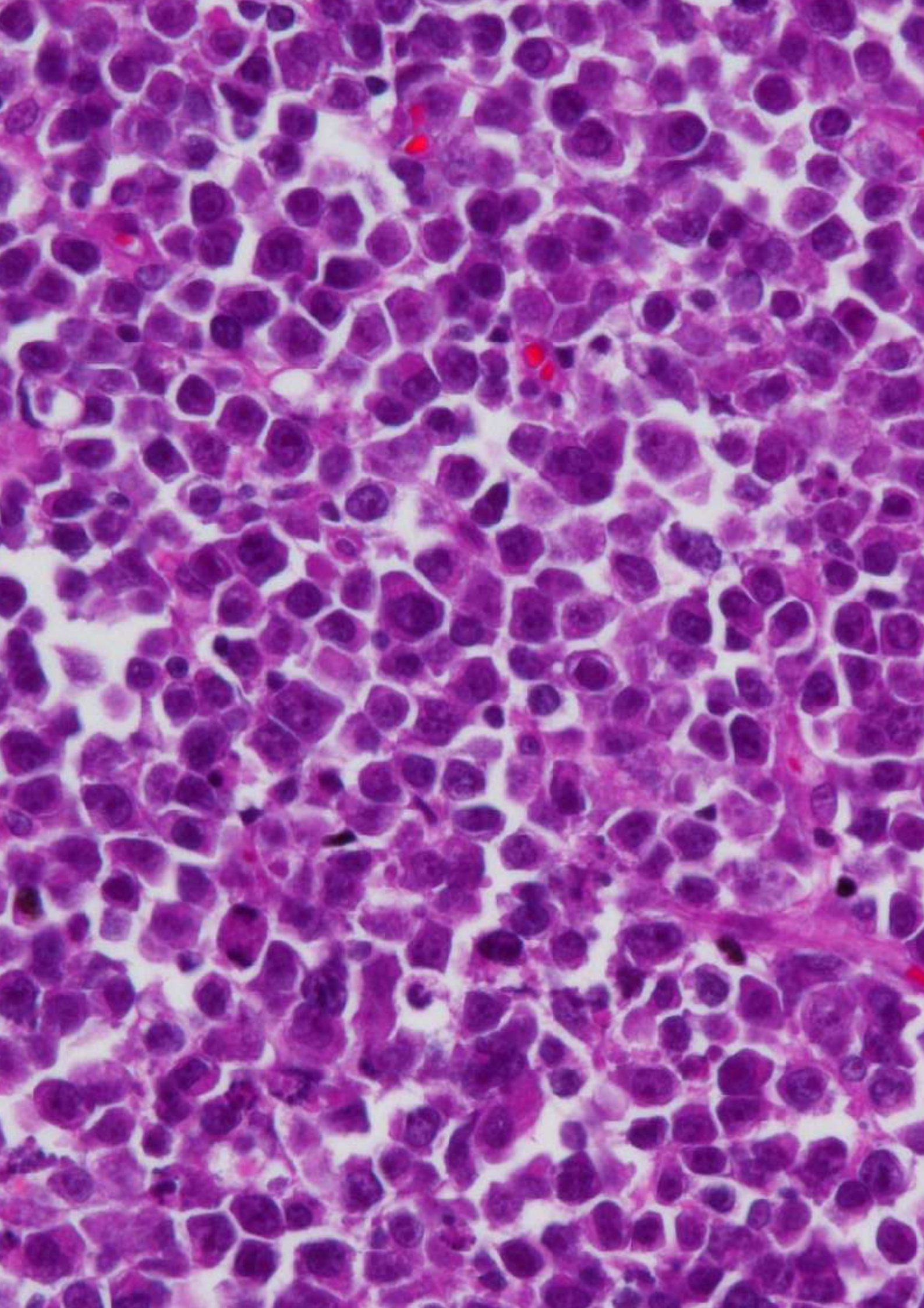

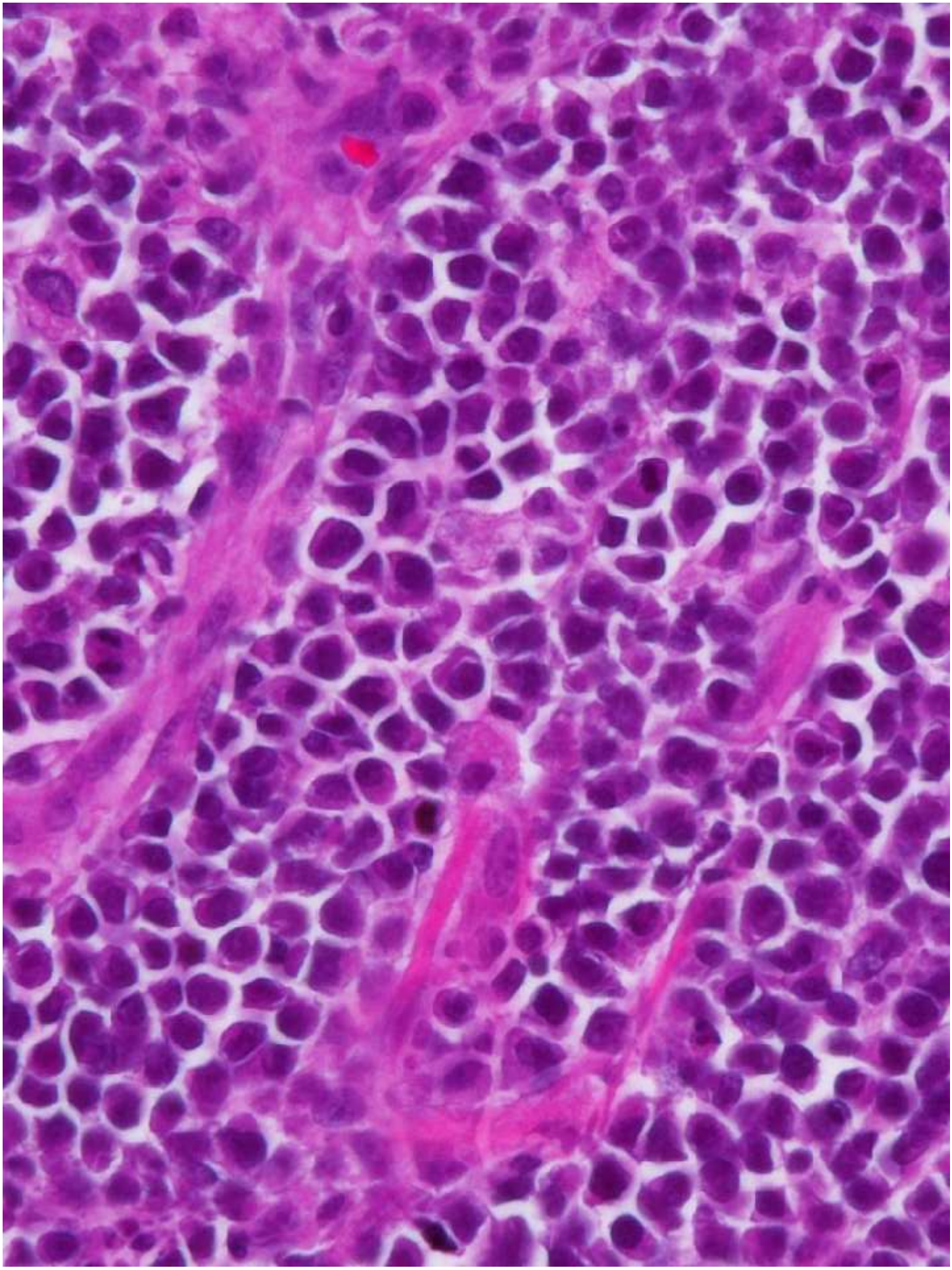

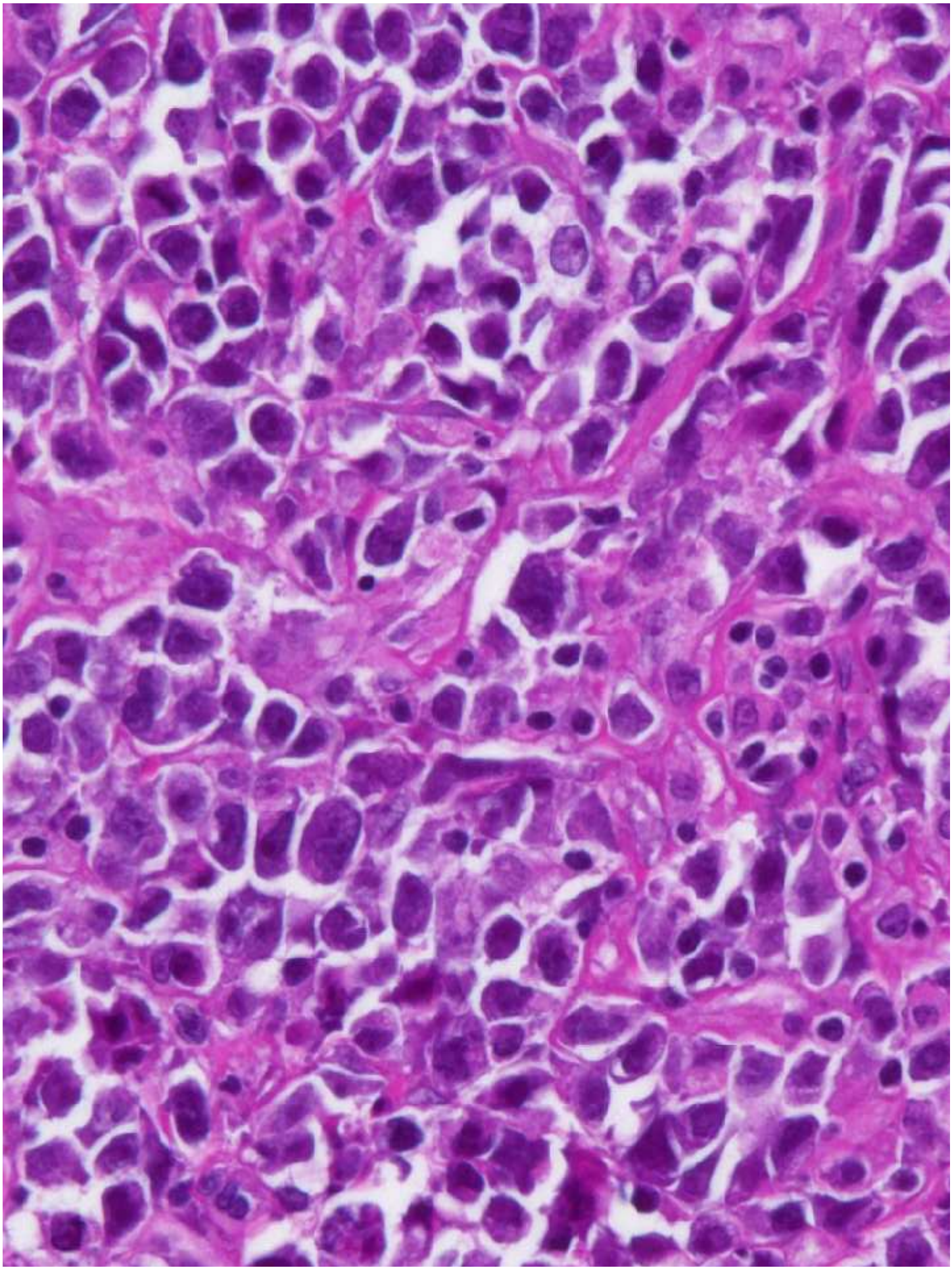

INMUNOFENOTIPO

INMUNOFENOTIPO TUMORAL:

CD20+; CD10+ ; bcl6 +; c-myc+; Ki-67 >90%; pax5 +; bcl2 –

MUM 1p -; CD30 -; ALK1 -; Kappa >Lambda ; CD79a + focal; CD138 -; CD23-; CD3-; CD5-; Ciclina D1-

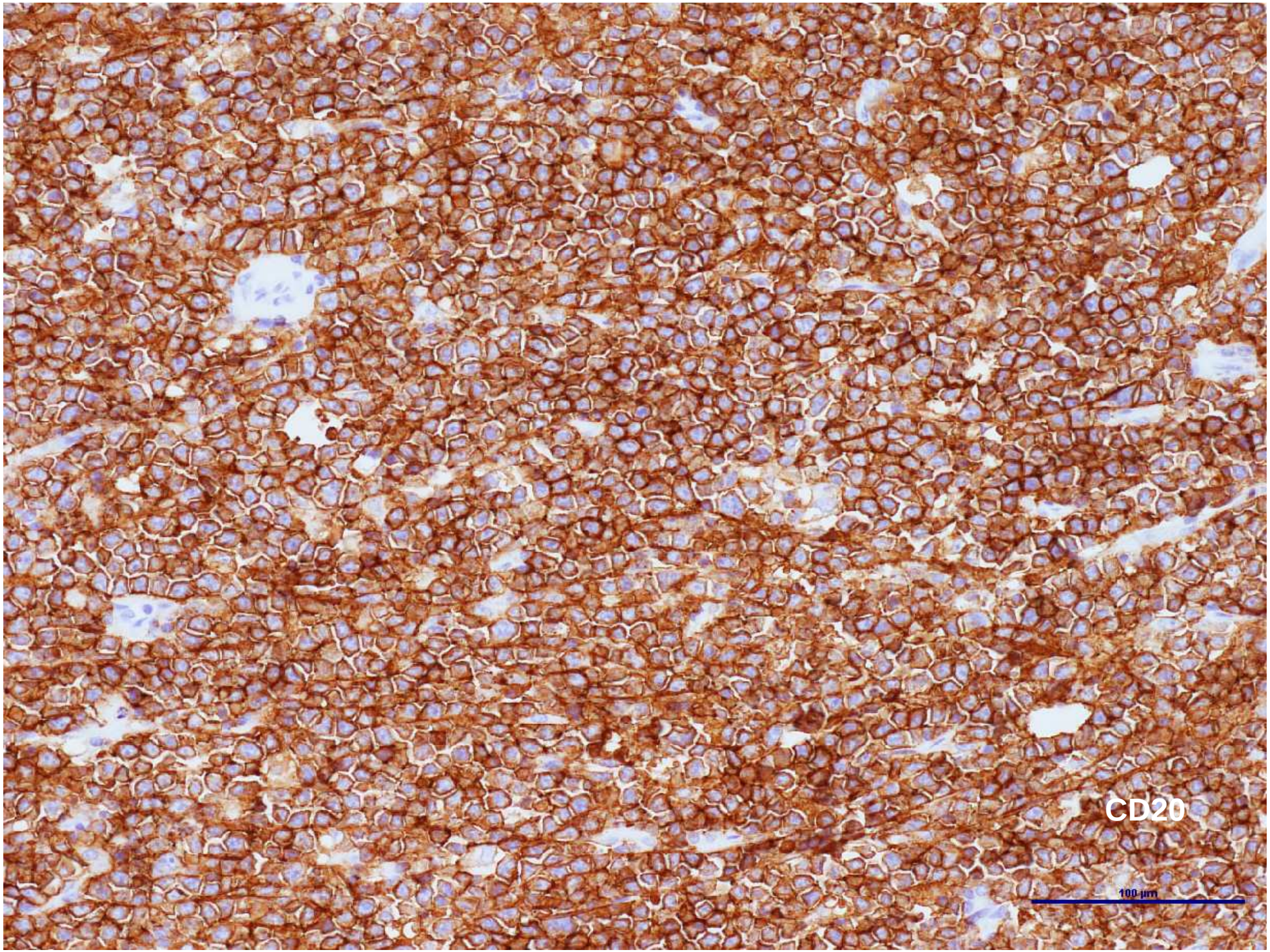
CD20
100 µm

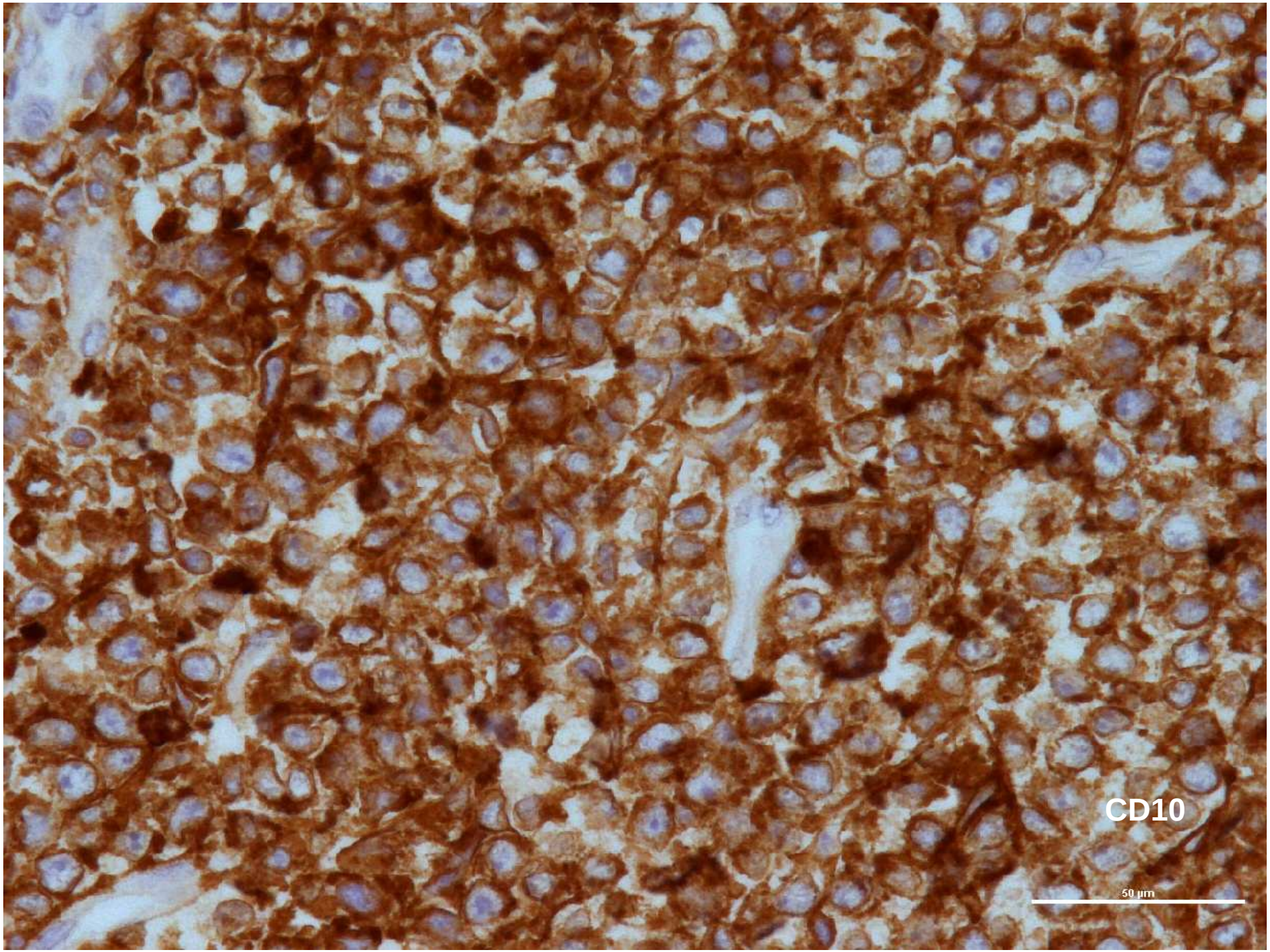
CD10
50 µm

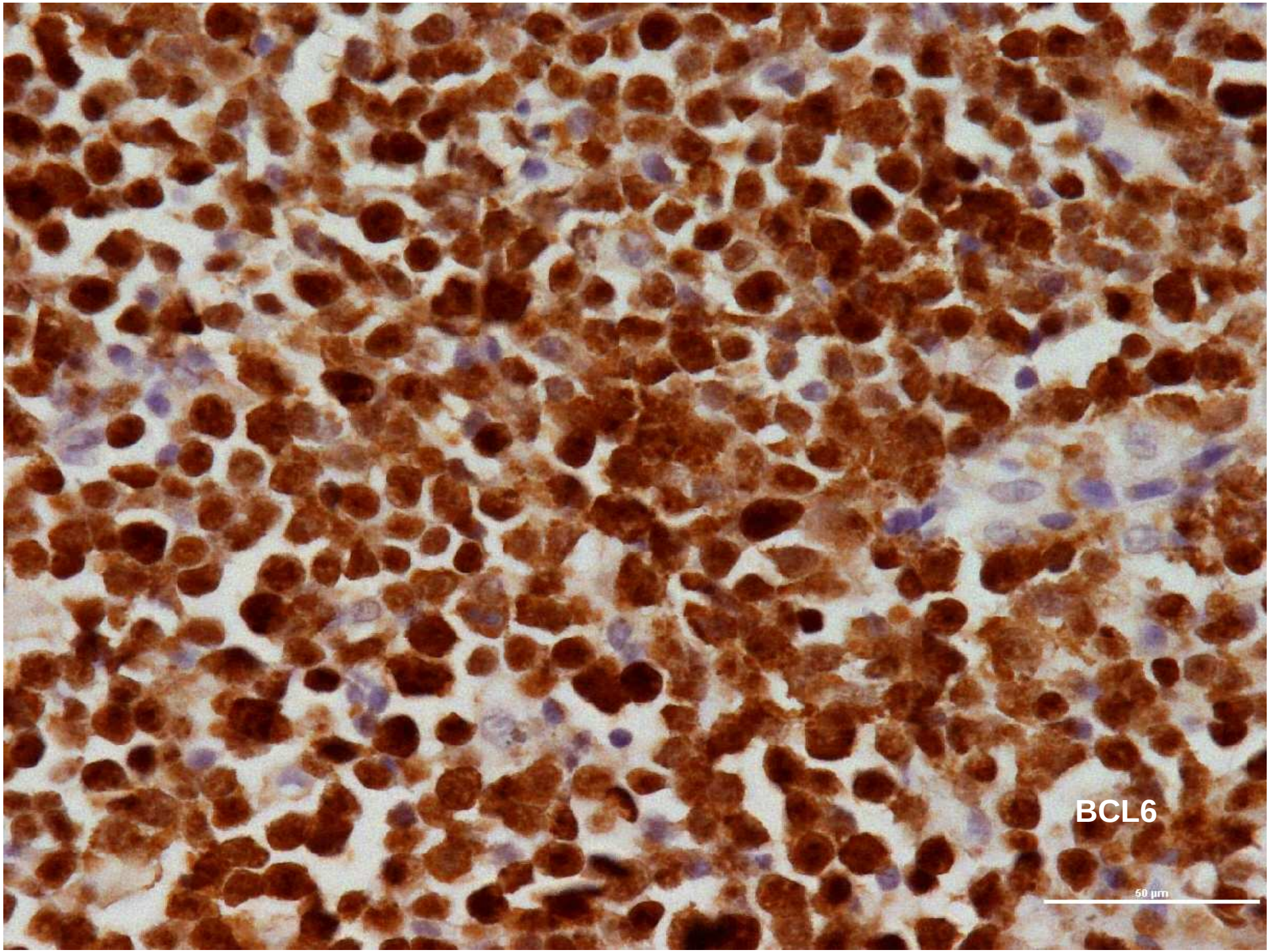
BCL6
50 µm

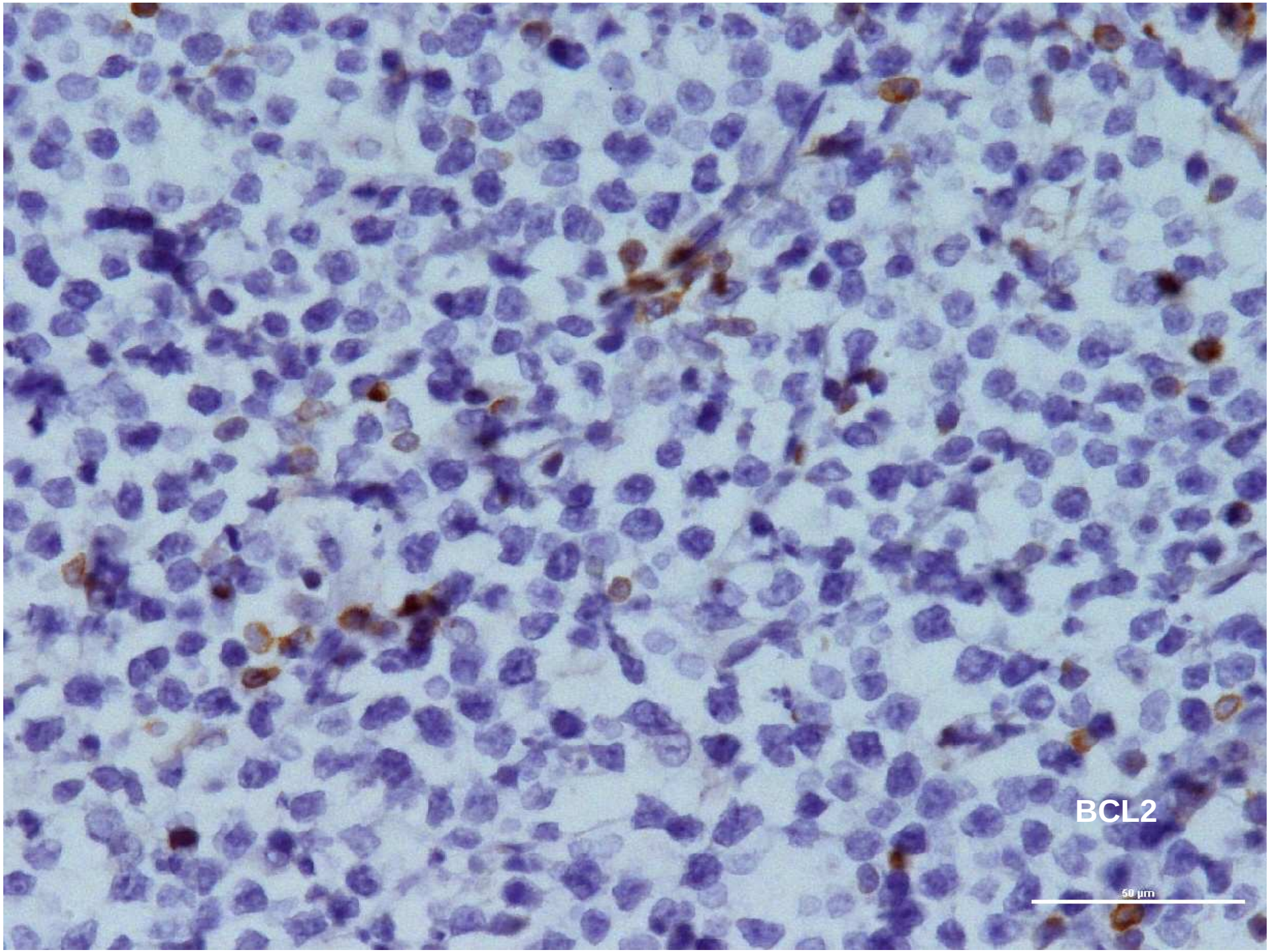
BCL2
50 µm

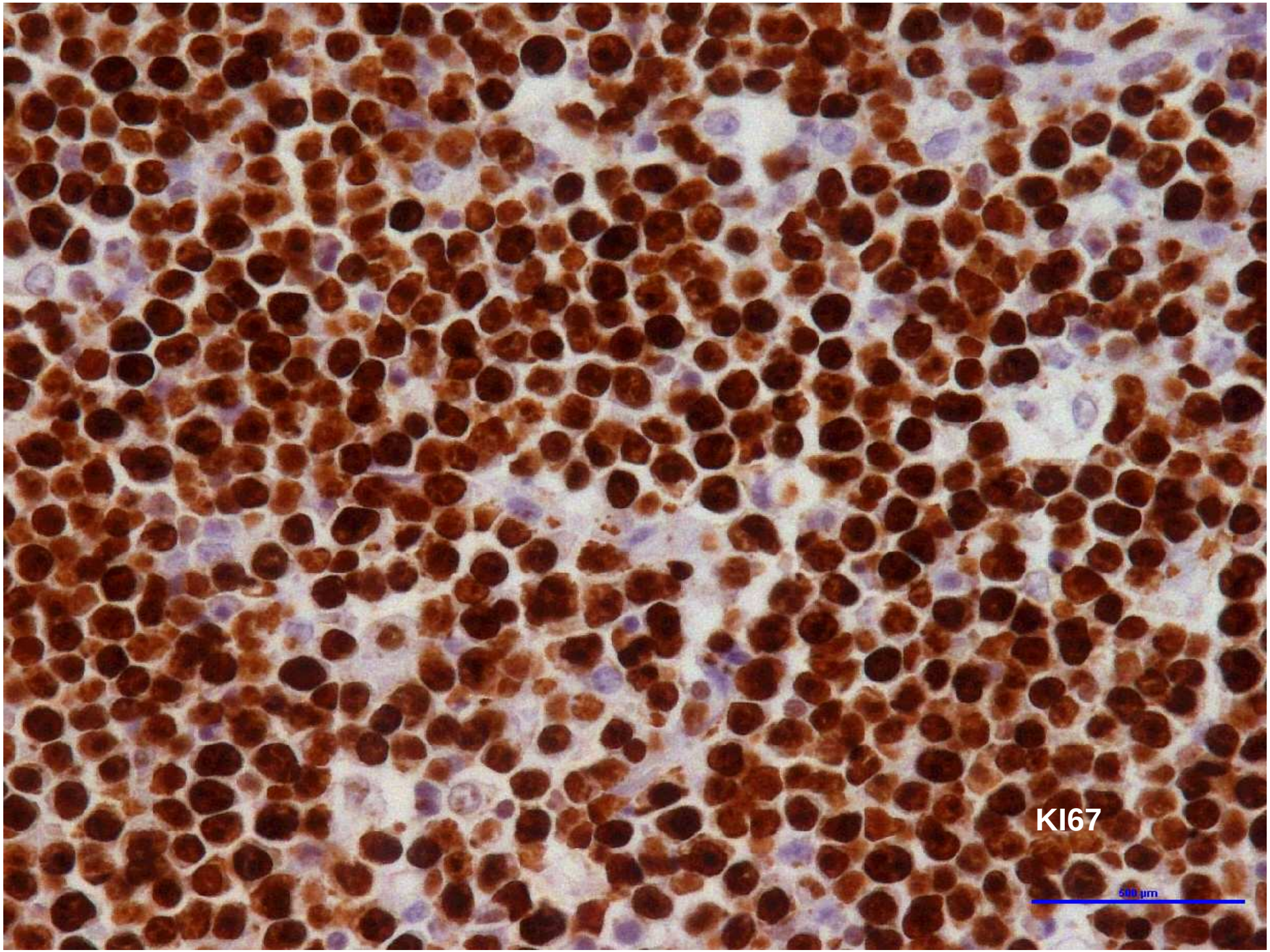
KI67
500 µm

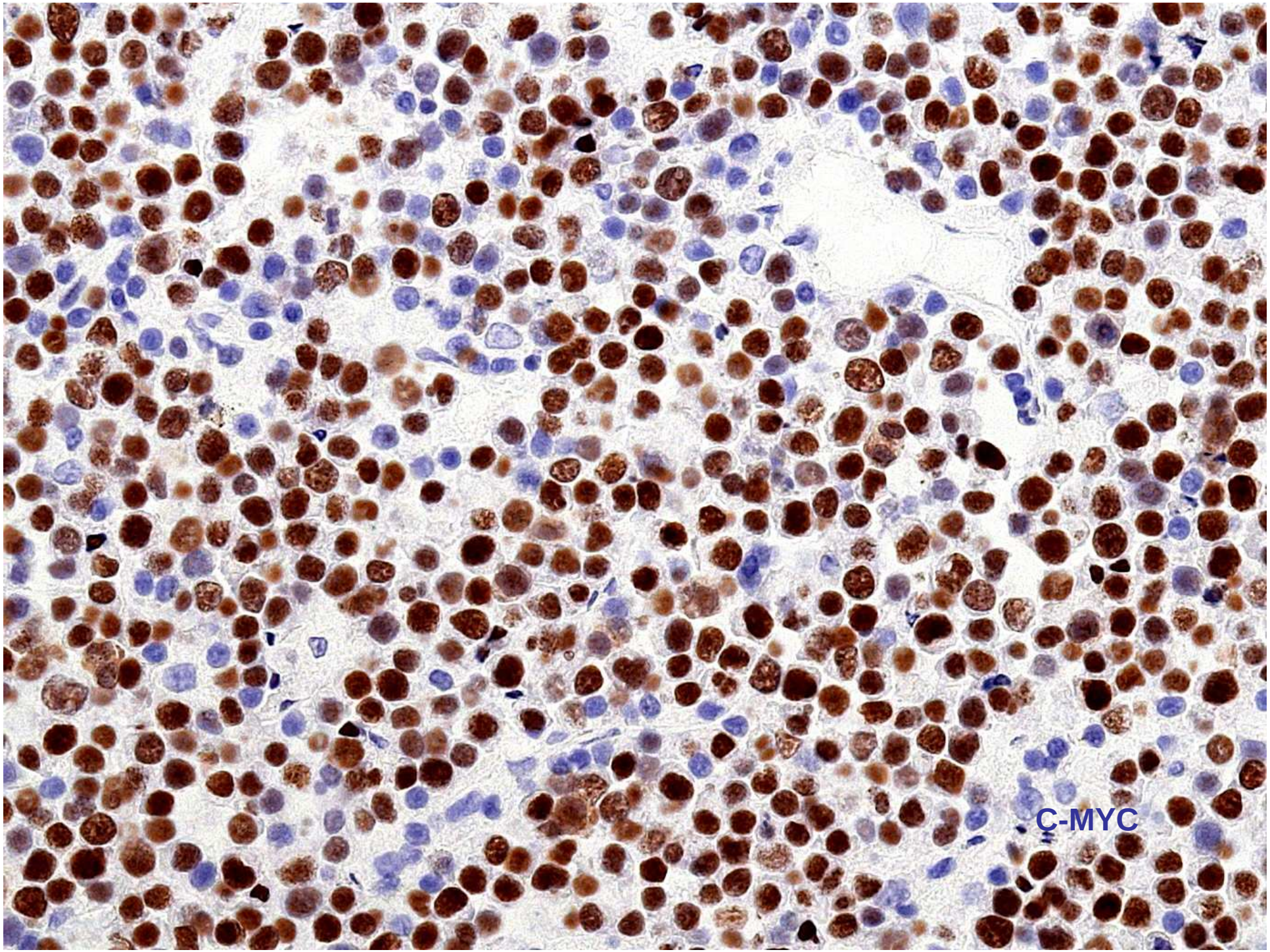
C-MYC

FISH C-MYC

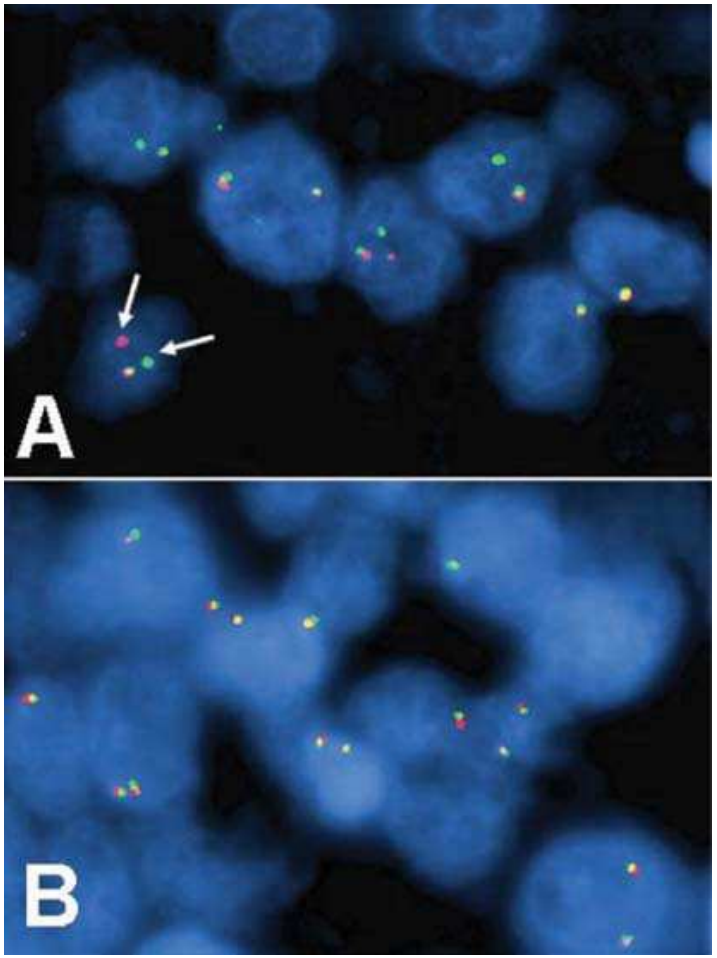

FISH sobre núcleos interfásicos en corte histológico incluido en parafina.
Se analizan 200 núcleos interfásicos.
Tipo de sonda: Separación de señales (breakapart)

RESULTADO:

Patrones observados:
Patrón normal (B), con 2 señales rojas (CMYC distal) co-localizadas con dos señales verdes (CMYC proximal)
Patrón alterado (A): 1 señal roja, 1 señal verde y una señal doble de colocalización rojo-verde

Muestra con reordenamiento POSITIVO para el gen CMYC

DIAGNOSTICO

LINFOMA DE CARACTERISTICAS INTERMEDIAS ENTRE

LINFOMA DIFUSO DE CELULA GRANDE Y LINFOMA DE BURKITT

ESTUDIO EXTENSIÓN ESTADIAJE

BIOPSIA DE MÉDULA ÓSEA (CRESTA ILÍACA) : NEGATIVA

Estadío AJCC/UICC: II

TRATAMIENTO

ESQUEMA BURKIMAB (protocolo PETHEMA)

CRITERIOS DE INCLUSIÓN

Leucemia linfática aguda del tipo de LLA-B madura (LLA-L3)
Linfoma de Burkitt (incluido el linfoma de Burkitt-like).
Edad ≥ 15 años.
Consentimiento informado por escrito del paciente

CRITERIOS DIAGNÓSTICOS

Se emplearán los criterios diagnósticos de la OMS (WHO) para diagnosticar a un paciente como afecto de una leucemia o linfoma de Burkitt y, en consecuencia, como potencial candidato a tratamiento según el protocolo.

Por tanto se deberá demostrar la presencia de células B maduras de fenotipo característico (CD19, CD20, CD79a o CD22 además de IgM en membrana con restricción de cadena ligera y negatividad para TdT, CD34, CD5 y CD23) y alguna de las traslocaciones características por citogenética convencional [t(8;14), t(2;8) o t((8;22)] o traslocación de *MYC* por alguna técnica alternativa (FISH) en una muestra citológica (médula ósea, LCR, líquido pleural o ascítico o PAAF de masa) o bloque de tejido (masa o biopsia de médula ósea).

Estudio fenotípico recomendado:

célula B madura

cCD22+, CD19 ±, CD79a+, CD34-, CD10±, TdT±, sCD22±, CD20+, CD38 ±, CD45+, Cμ -, sIg+

ESQUEMA BURKIMAB (protocolo PETHEMA)

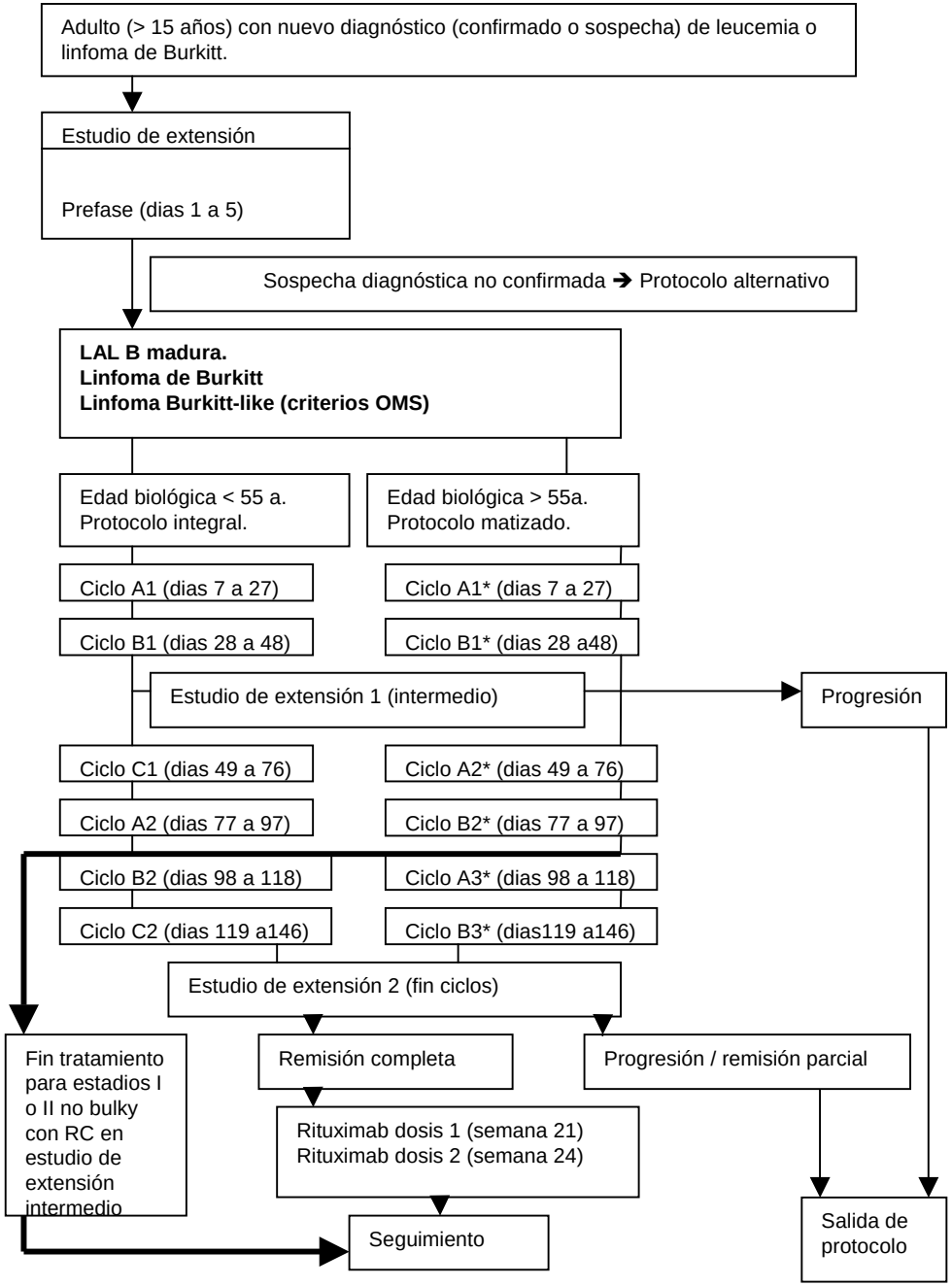

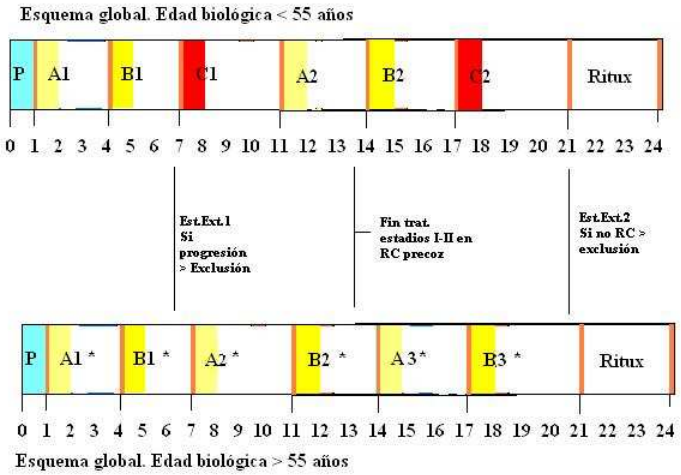

Rituximab
Metotrexato
Dexametasona
Ifosfamida
Vincristina
Etopósido (VP16)
Citarabina
Doxorrubicina
Vindesina

Resumen ciclos para pacientes de edad avanzada

Ciclo A

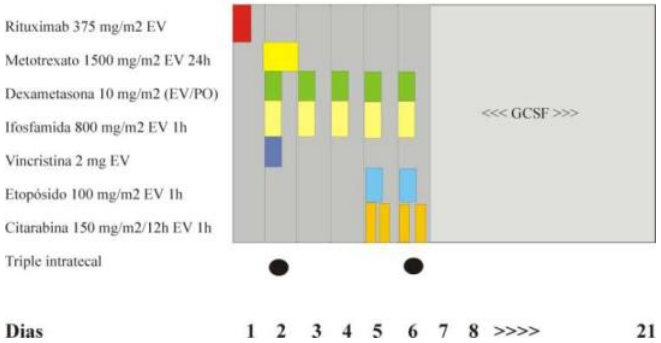

Dias 1 2 3 4 5 6 7 8 >>>> 21

Ciclo B

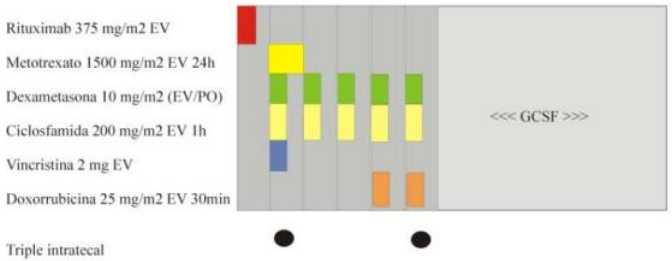

Ciclo C 21

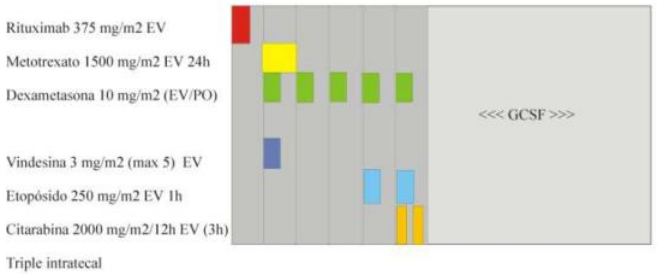

Dias 1 2 3 4 5 6 7 8 >>>> 28

Ciclo A*

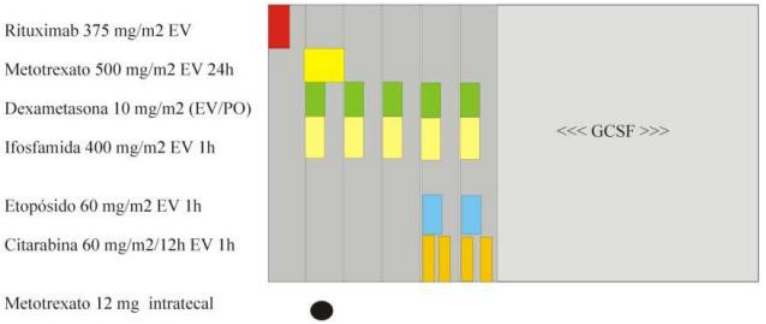

Dias 1 2 3 4 5 6 7 8 >>>> 21

Ciclo B*

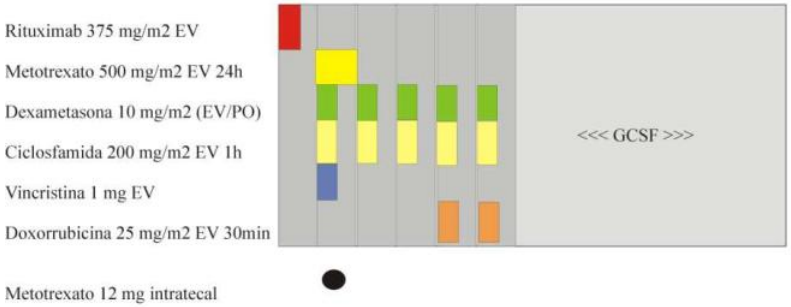

Dias 1 2 3 4 5 6 7 8 >>>> 21

PROTOCOLO BURKIMAB PETHEMA

Resultados en el linfoma de Burkitt

En el estudio B-NHL90 se utilizó el protocolo LLA-B por primera vez para el linfoma de Burkitt y otros LNH-B de alto grado de malignidad. Se incluyeron 181 pacientes. La mayor parte presentaban linfomas de Burkitt y linfomas similares al Burkitt (65 %)

Resultados terapéuticos en los linfomas de Burkitt

El índice de supervivencia global en el linfoma de Burkitt después de 4 años fue del 70 % y la duración de la remisión de los pacientes con RC, el 80 %. La edad no influyó de forma significativa en la supervivencia global ni en la duración de la remisión. Se observaron diferencias significativas en los estadios de la enfermedad, con una supervivencia global del 76 % en los estadios I-II y del 44 % en los estadios III y IV

EVOLUCIÓN

REMISIÓN COMPLETA A 16 meses de concluir tratamiento

Table 2: Common and distinguishing features of BL, DLBCL, and B-cell lymphoma, unclassifiable, with features intermediate between DLBCL and BL (BCLu-DLBCL/BL).

	BL	DLBCL	BCLu-DLBCL/BL
Common features			
Age	Young children and less frequent young adults	Less frequent in children but frequent in adults of all age groups	Mainly diagnosed in adults
Gender	Male predominance	No real predominance	
Localization	Often extranodal (jaw and iliac region)	Nodal and extranodal	Often extranodal (no predominant region) often widespread disease leukemic presentation is possible
Morphology	Frequent mitotic figures and apoptosis often with starry sky pattern	Frequent mitotic figures and apoptosis may be present	Frequent mitotic figures and apoptosis often with starry sky pattern resembling BL
Immunophenotype	CD10, BCL-6 positive, BCL-2 negative	"BL immunophenotype" (CD10, BCL-6 positive, BCL-2 negative) may be present	Variable depending on morphologic features (see text)
Genetic and molecular features	Typical *IG-MYC* fusion, simple karyotype	Typical *IG-MYC* fusion may be present	Often non-*IG-MYC* fusion complex karyotype
Distinguishing features			
Morphology	Medium-sized blastic cells with basophilic cytoplasm, no inflammatory background, sometimes cohesive growth pattern Small nucleoli at the periphery, mitotic rate always very high (Ki67 > 90%)	Pleomorphic large blastic tumor cells, often inflammatory infiltrate, mitotic rate variable	
Genetical and molecular features	Typical *cMYC* fusion with IG light or heavy chain locus, simple karyotype More complex karyotypes possible (sign of progression)	Other types of *cMYC* fusions can be present (other than IG as a partner), complex karyotype possible	Combination of *BCL2* and/or *BCL6* breaks possible (so-called "double or triple hit lymphomas")

Hoeller, S et al. Advances in Hematology (2012)

Table. Diagnostic features of DLBCL, BL and B-cell lymphoma unclassifiable with features intermediate between DLBCL and BL ("gray zone").

	DLBCL	gray zone	BL
Morphology	Variable, ranging from medium-sized to large, pleiomorphic nuclei with a large morphological range	BL-like morphology wit or without large cells	Cohesive, starry-sky, medium-sized, round nuclei with multiple small nucleoli
Immunophenotype	BCL-2, CD10, BCL-6, MUM-1 highly variable Ki-67 30->95%	BCL-2 often strong, CD10 mostly+, BCL-6 mostly +, MUM-1 variable Ki-67 50->95%	BCL-2-, CD10+, BCL-6+, MUM-1 variable Ki-67 >95%
MYC translocation	5-15%	80%	90-100%
Non*IG* partner in *MYC* translocation	40%	40%	None
BCL2 translocation	20-30%	45%	No
BCL6 translocation	30%	9%	No
Simple karyotype	Rarely	Rarely	Typical
Complex karyotype	Generally	Generally	No

MUCHAS GRACIAS