Tumor gástrico

Luis Manuel Fernández Fernández (R2 servicio anatomía patológica HUCA)
Héctor Torres Rivas (R2 servicio anatomía patológica HUCA)
Dra. Soledad Fernández (Servicio anatomía patológica HUCA)
Dr. F. Fresno Forcelledo (Jefe de servicio anatomía patológica HUCA)

HISTORIA CLÍNICA

Hombre.

Edad: 45 años

-A.P.: NAMC. Colitis ulcerosa diagnosticada hace 5 años a tratamiento ocasional con Proctosteroid(cuando presenta exacerbaciones). Hemorroides intervenidas en 2005. Tto. ocasional con Hierro en relación a ferropenia asociado a su colitis ulcerosa. Fumador de 2-3 c/d.

-E.A.: Hace aprox. 5 meses comienza a notar molestias epigástricas que aumentan con el ayuno prolongado, plenitud postprandial, mareos y perdida de peso cuantificada en 2 kilos en un mes.

- Gastroscopia: lesión polipoidea polilobulada móvil, con áreas ulceradas que se extiende desde región subcardial hacia curvatura menor.

-Ecoendoscopia: Tumor estromal gastrointestinal (GIST).

-TC abdominal con contraste oral intravenoso: Gran tumoración gástrica de posible origen estromal. Lesiones hipodensas hepáticas inespecíficas.

-Marcadores tumorales: Normales

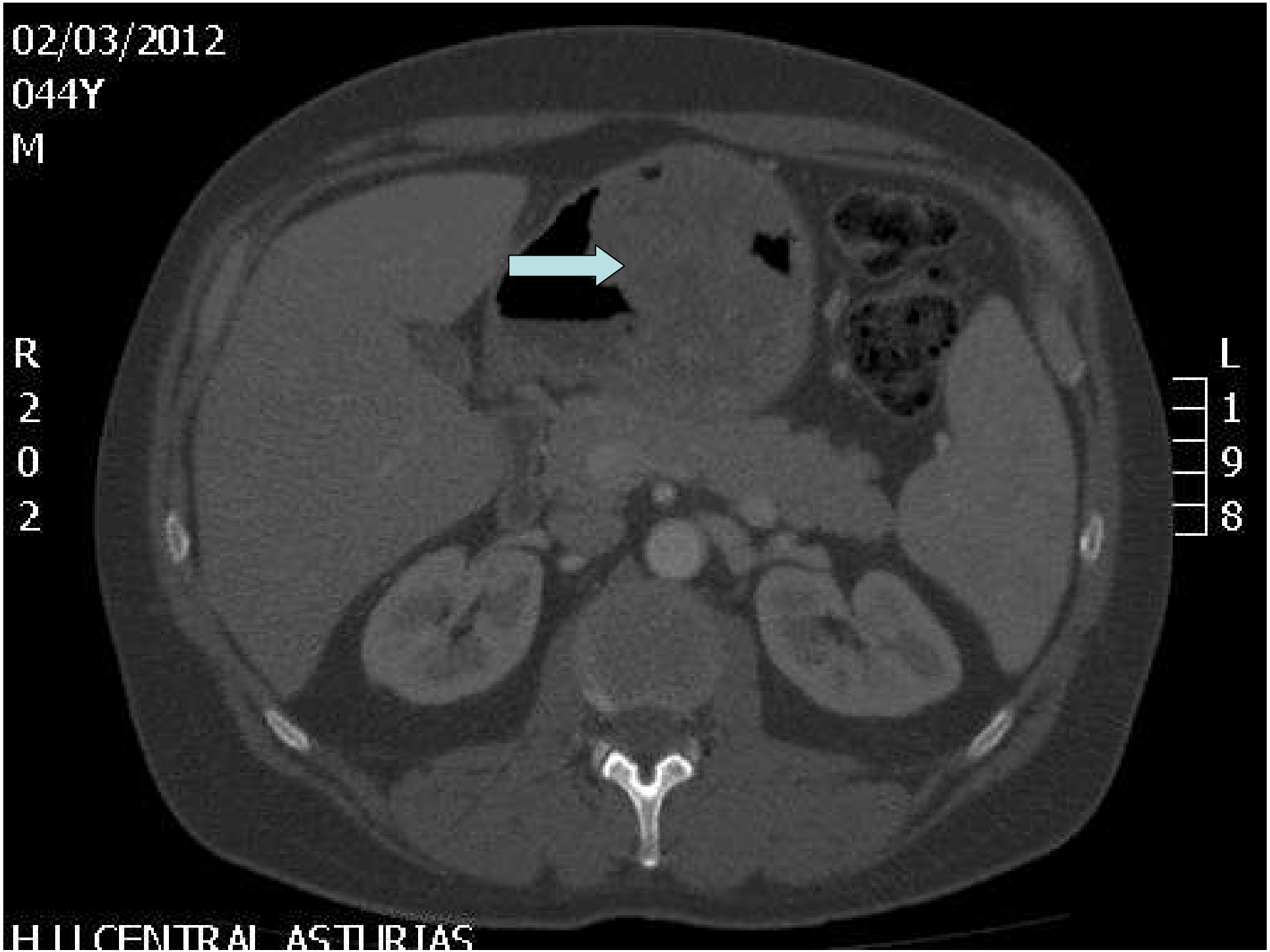
02/03/2012
044Y
M
R
2
0
2
L
1
9
8
H.U.CENTRAL ASTURIAS

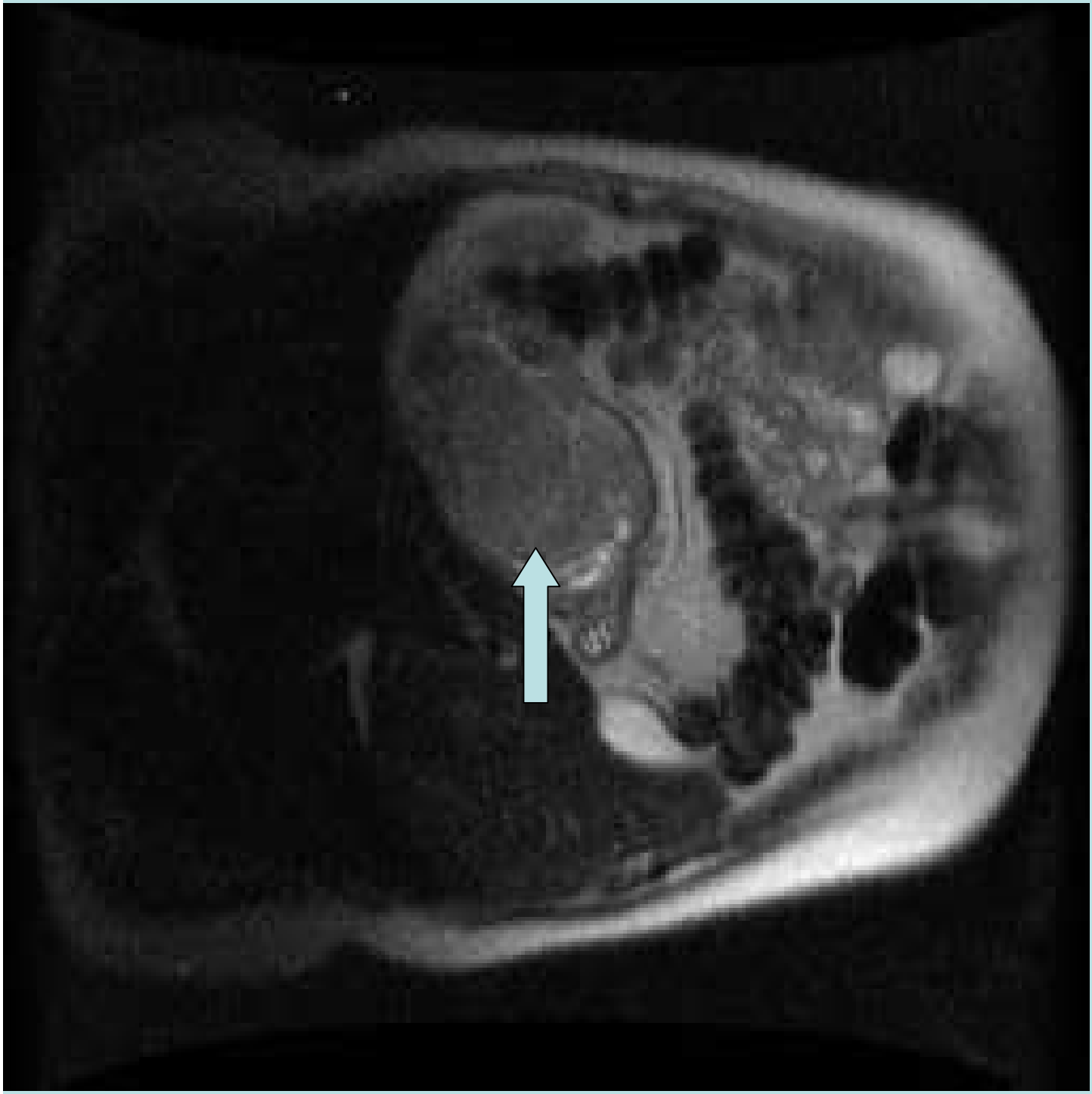

HISTORIA CLÍNICA

Valorado el paciente en sesión clínica de Cirugía General del tubo digestivo, se decide gastrectomía total.

Procedimientos quirúrgicos:
Se realiza bajo profilaxis antibiótica y antitrombótica según protocolo gastrectomía total, con reconstrucción en Y de Roux +. Se comprueba que los nódulos hepáticos son angiomas.

Evolución y comentarios:
Postoperatorio sin complicaciones.

Diagnóstico principal:
Tumor gástrico posible GIST (Pendiente AP definitiva).

HALLAZGOS MACROSCÓPICOS

HALLAZGOS MACROSCÓPICOS

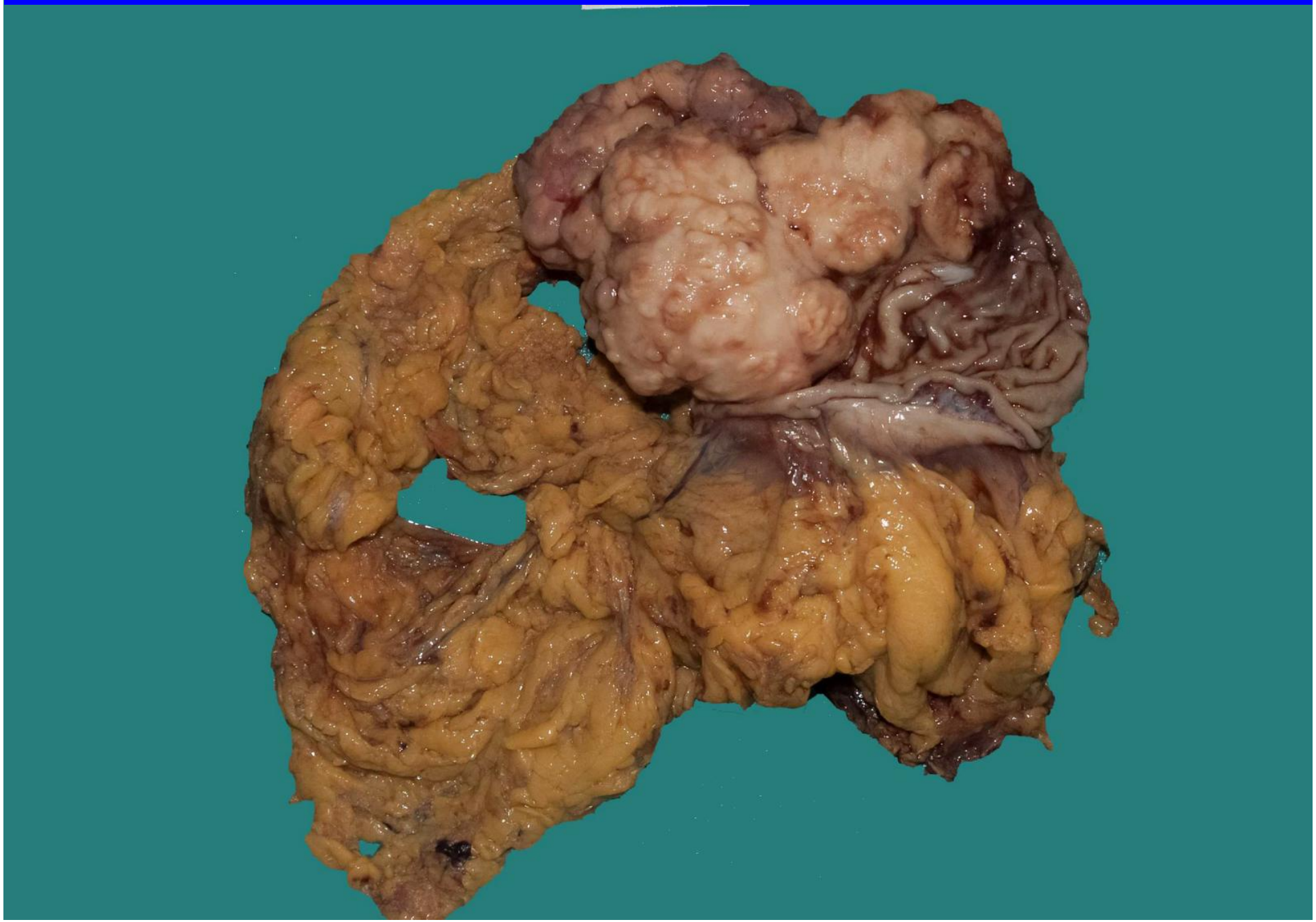

HALLAZGOS MACROSCÓPICOS

Microscopía

- Lesión constituida casi en su totalidad por células fusiformes, de núcleos alargados, citoplasma bien delimitado pero escaso, con ocasionales figuras mitóticas. Dichas células se organizan formando un patrón sólido, no especifico, e infiltran casi la totalidad de la pared gástrica.

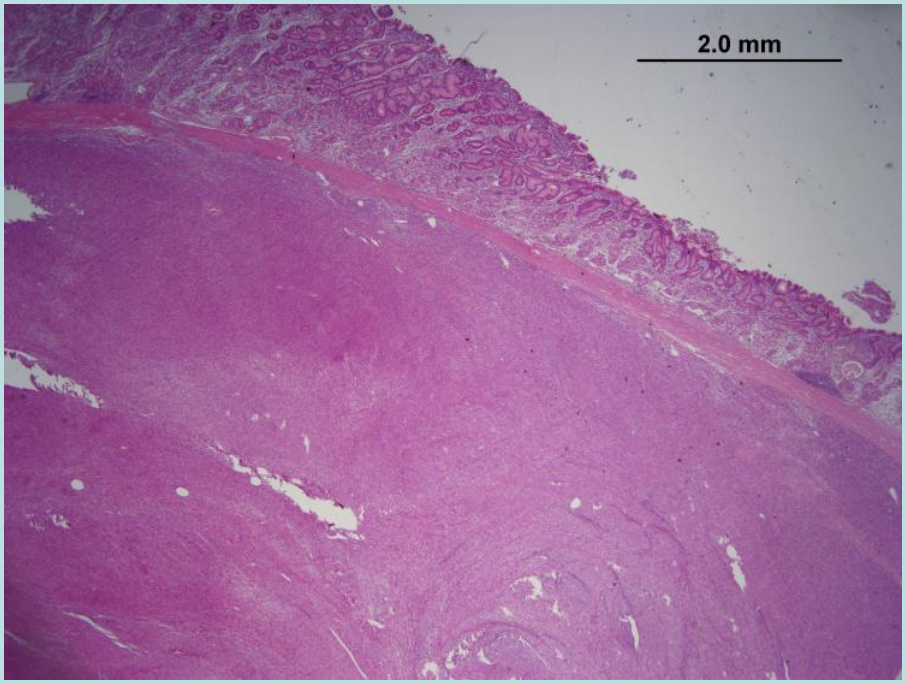

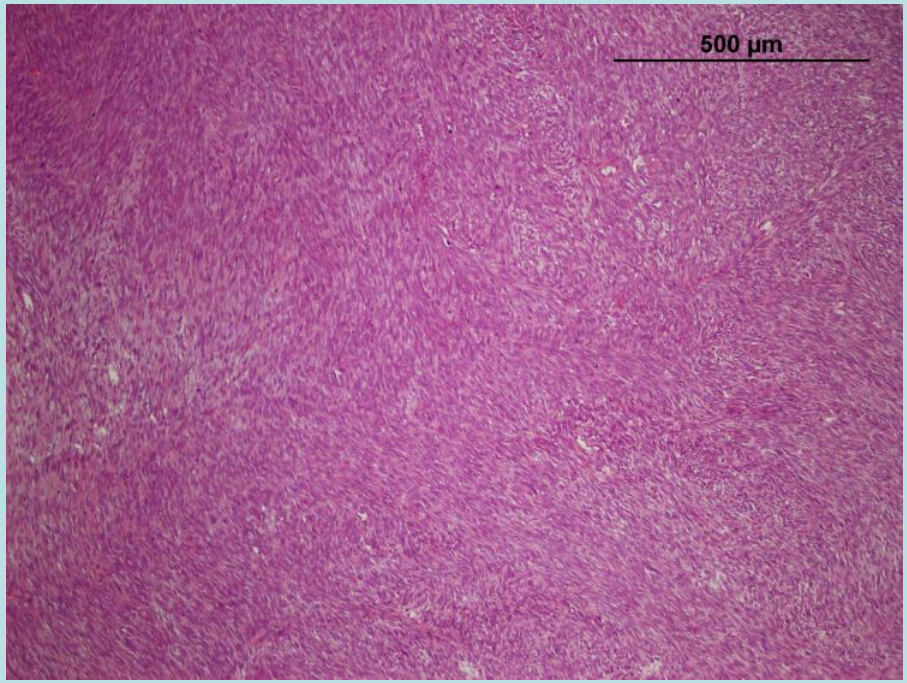

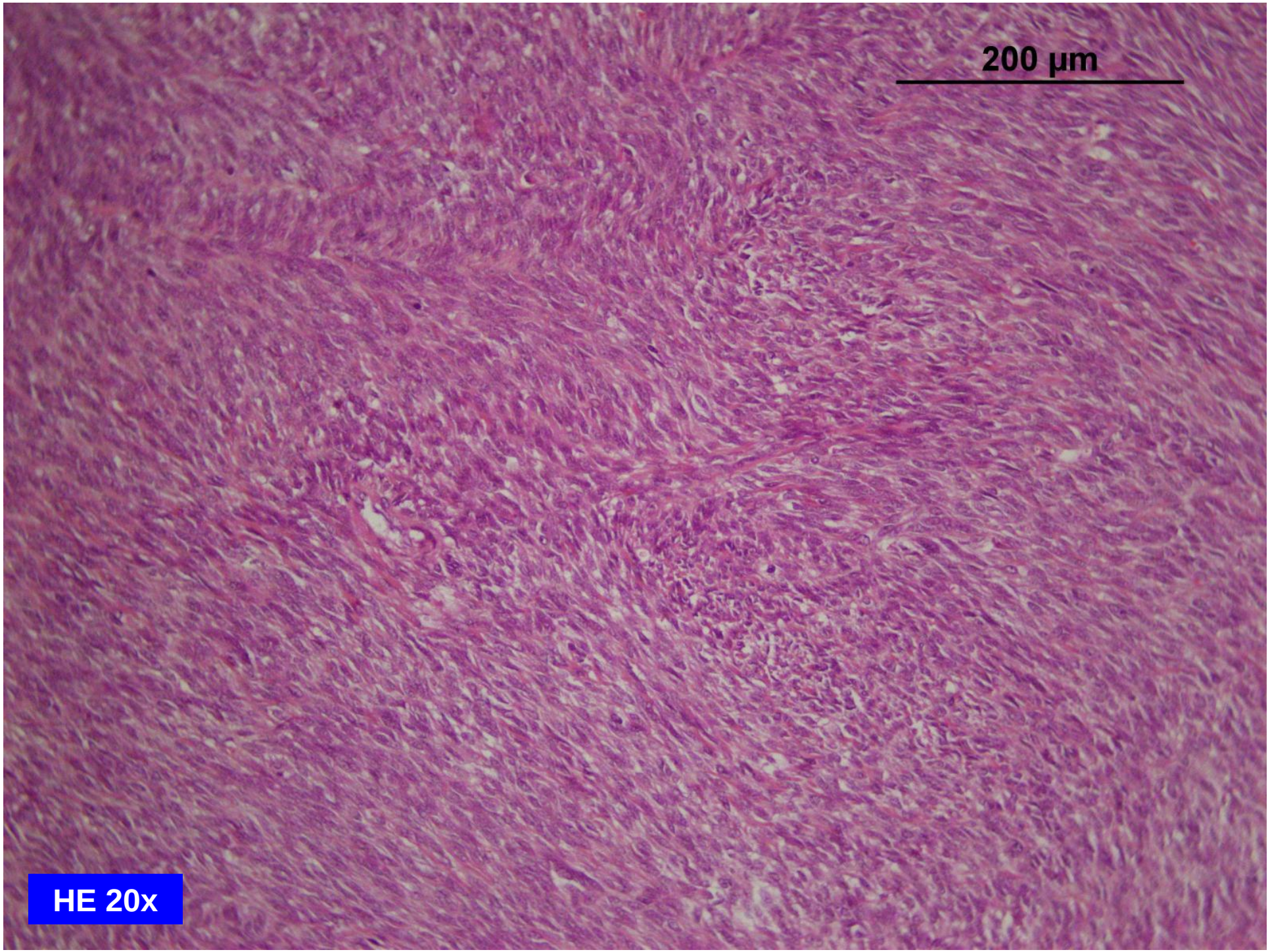
200 µm
HE 20x

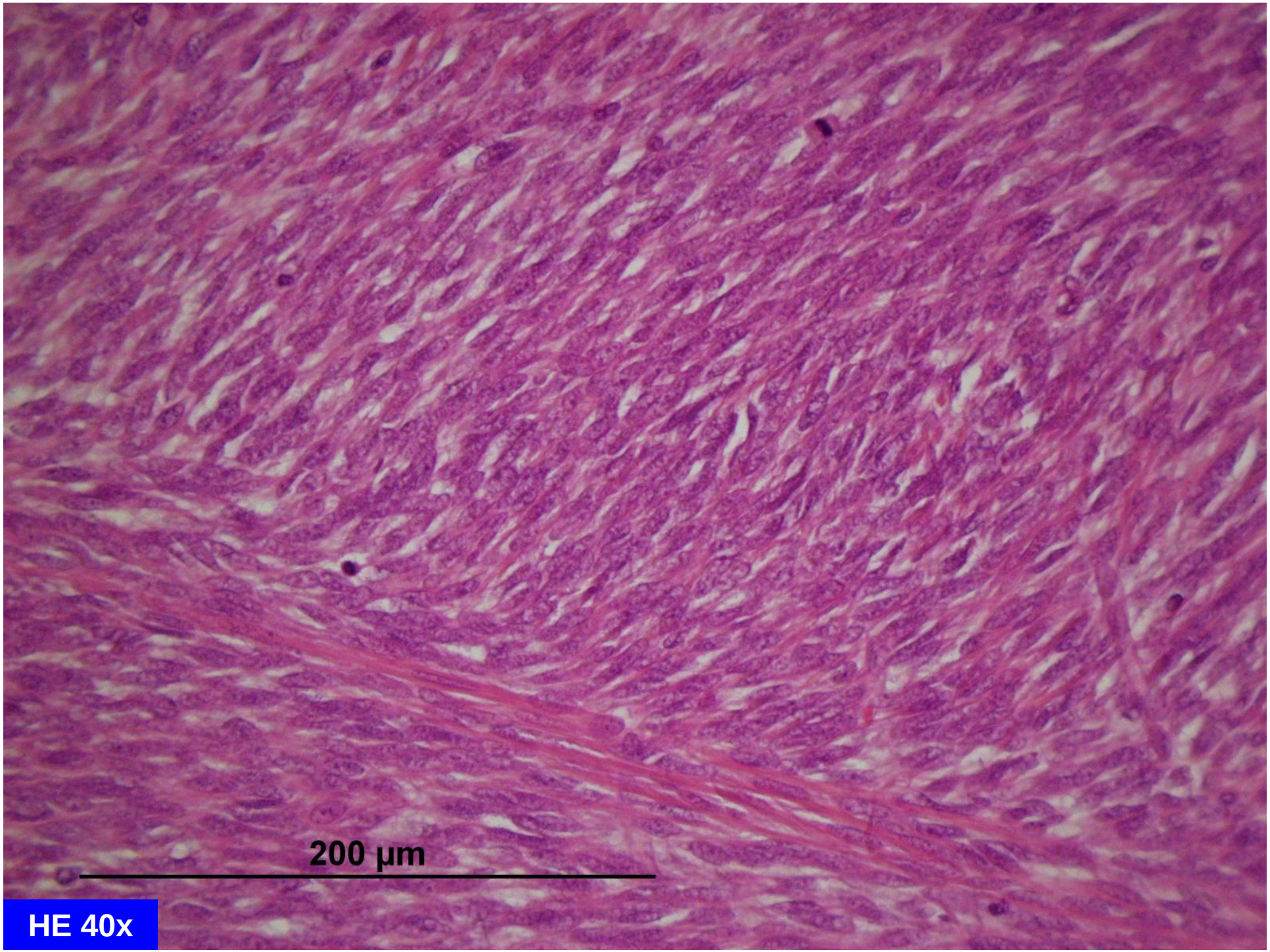
200 µm
HE 40x

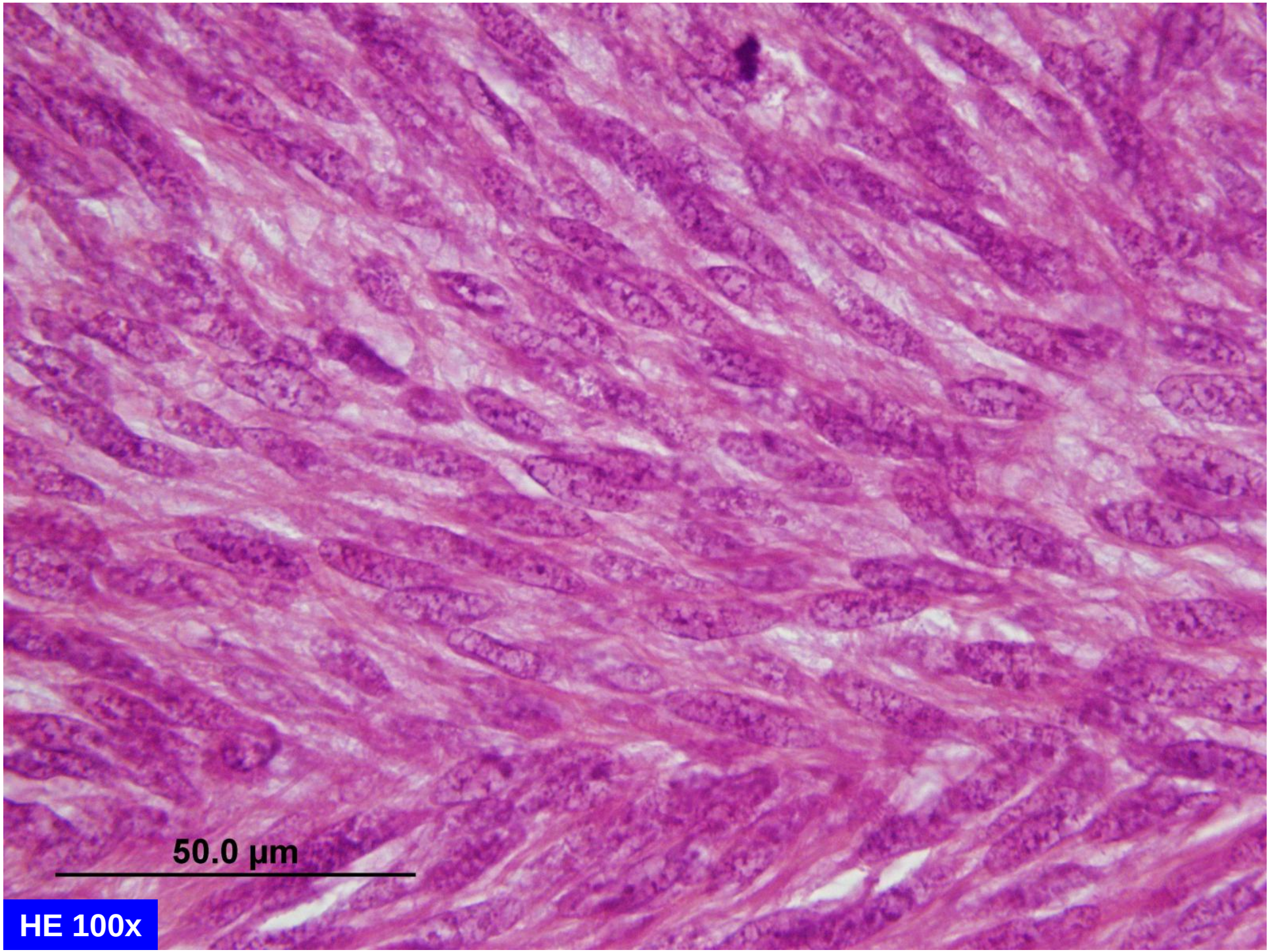
50.0 µm
HE 100x

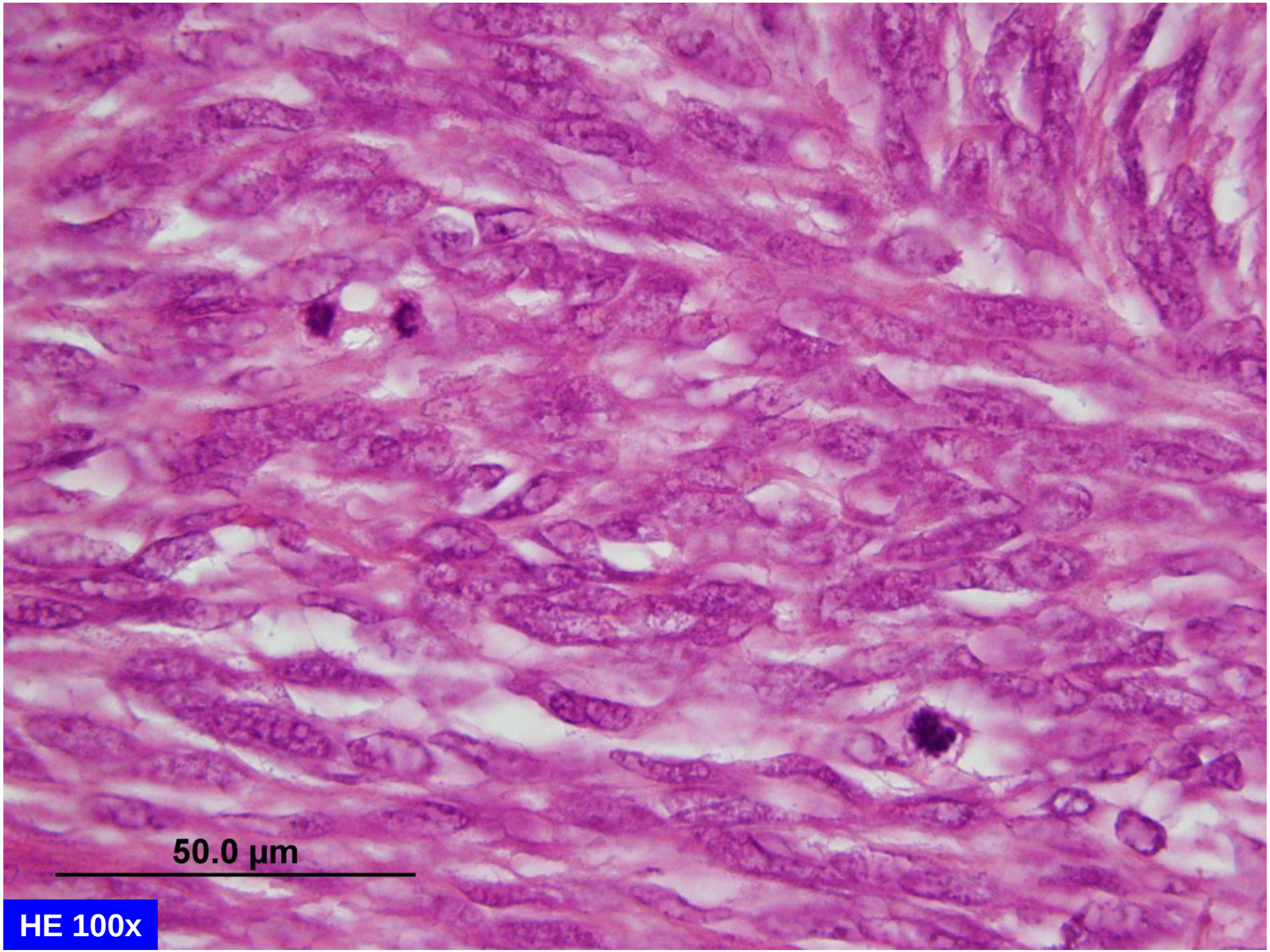
50.0 µm
HE 100x

¿GIST?



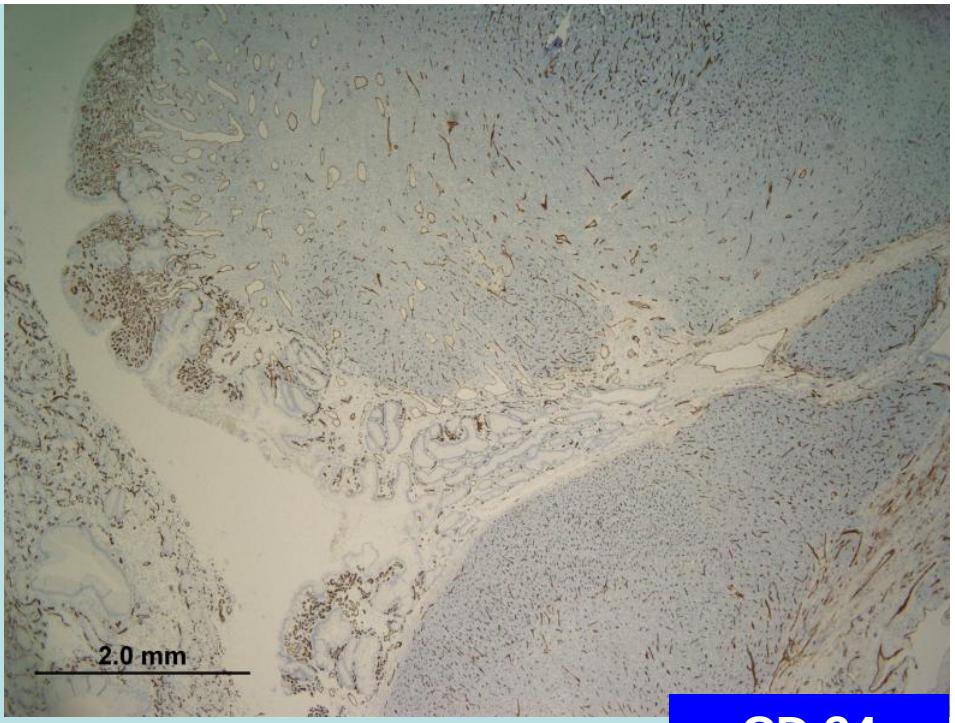

CD 117

CD 34

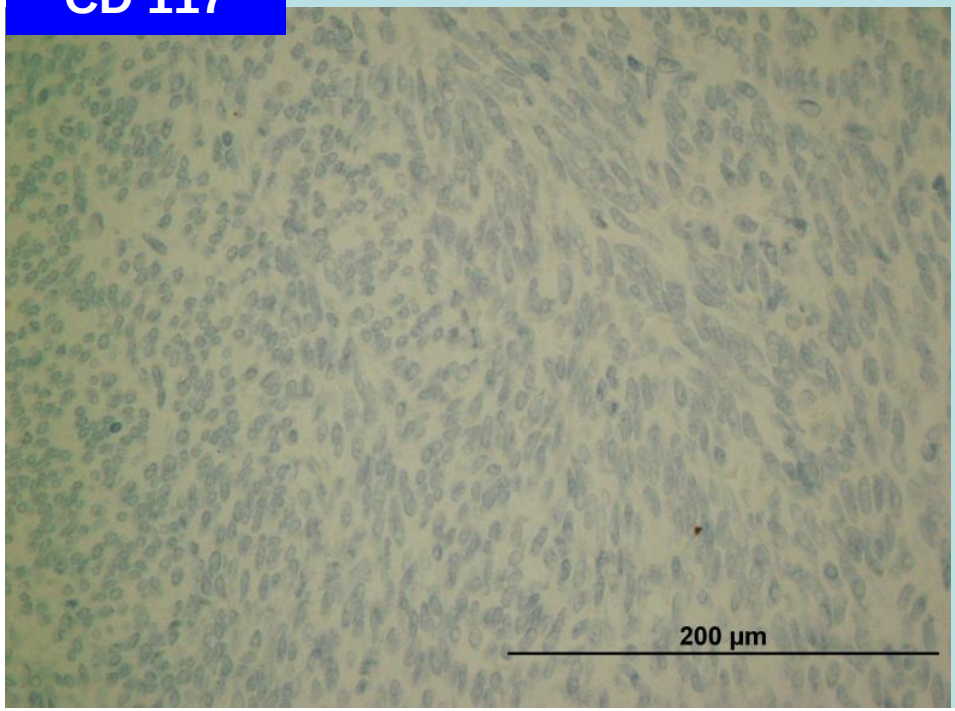

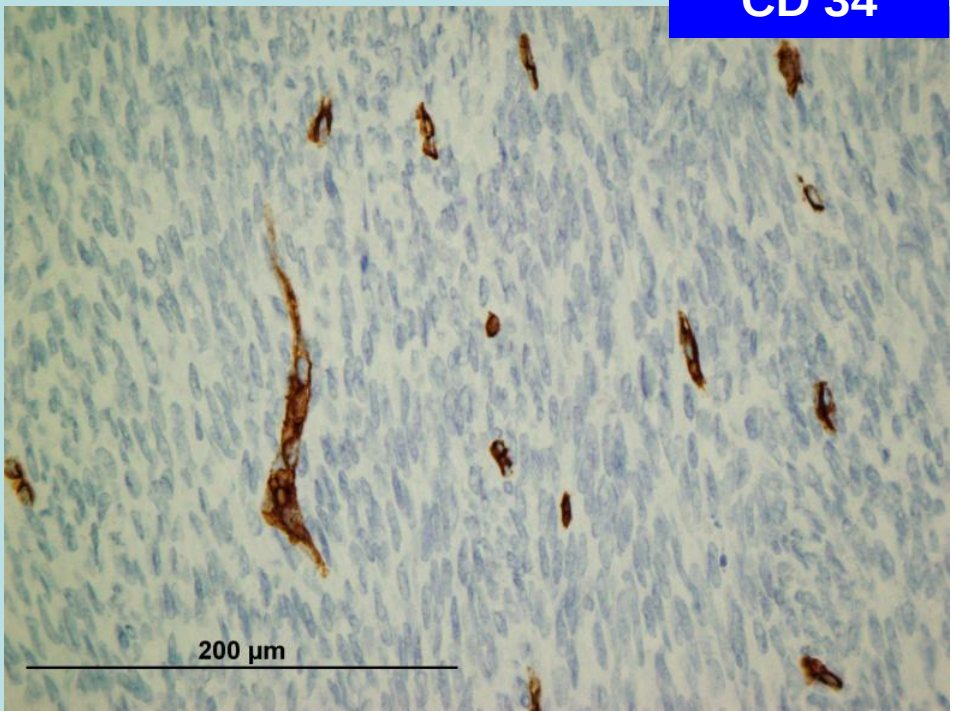

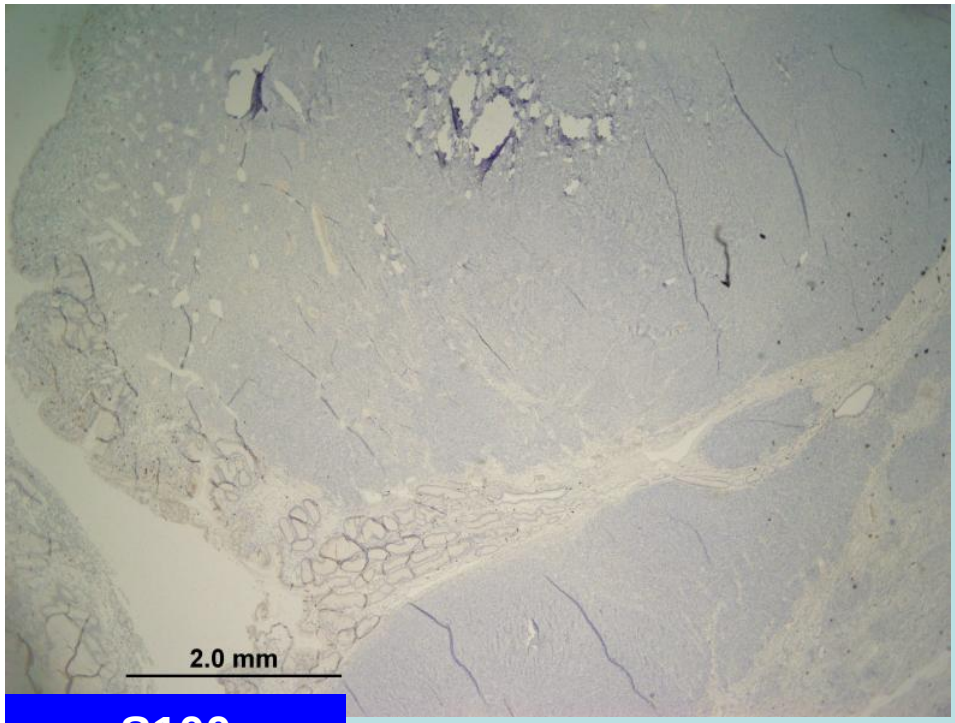

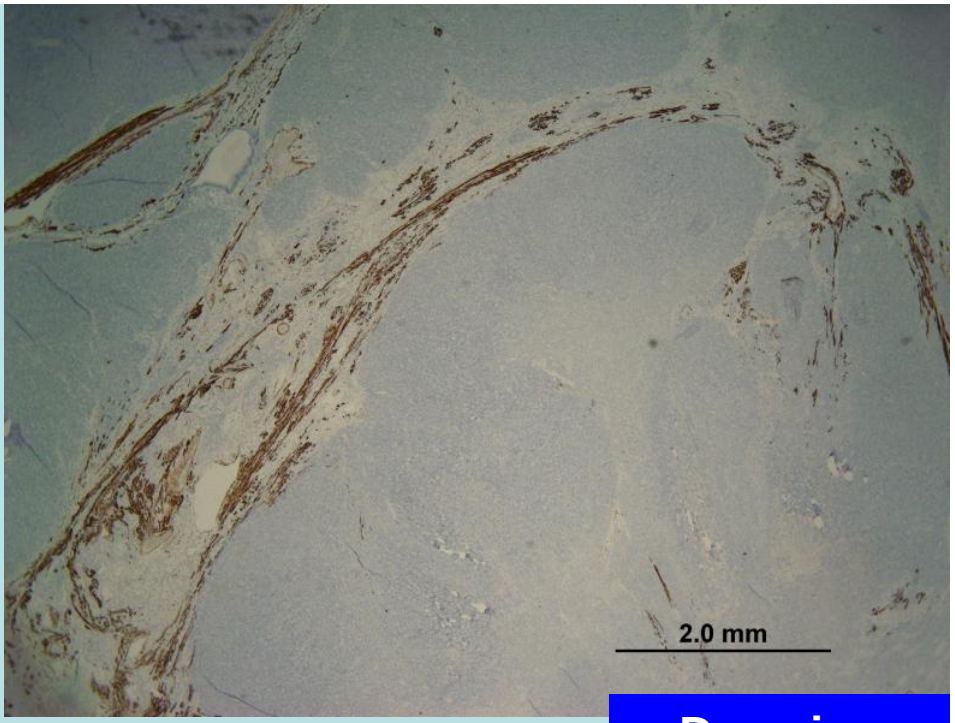

S100

Desmina

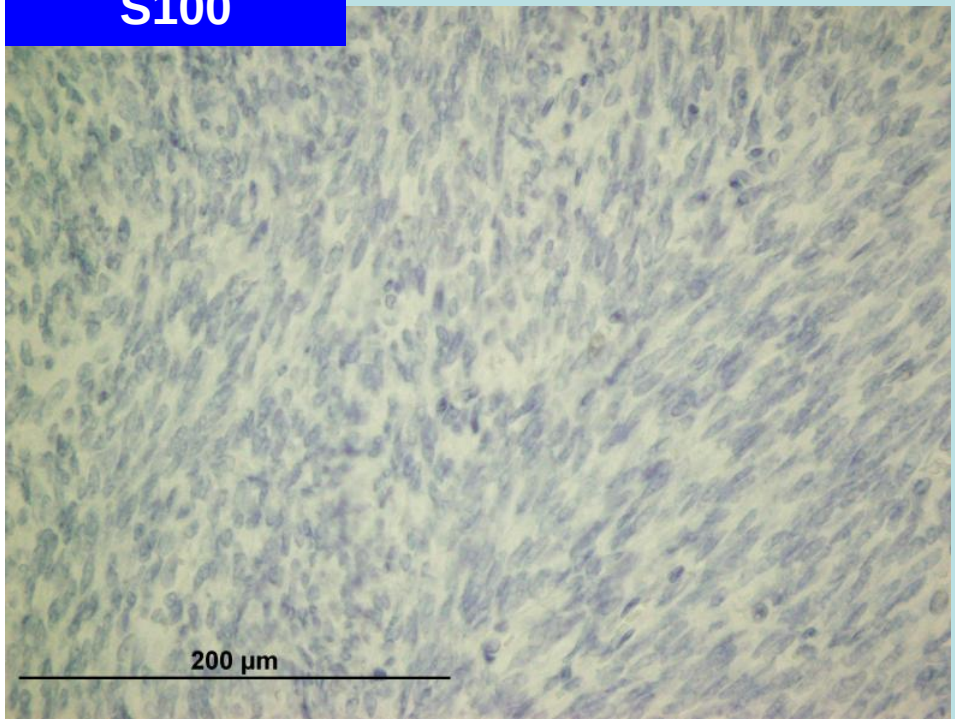

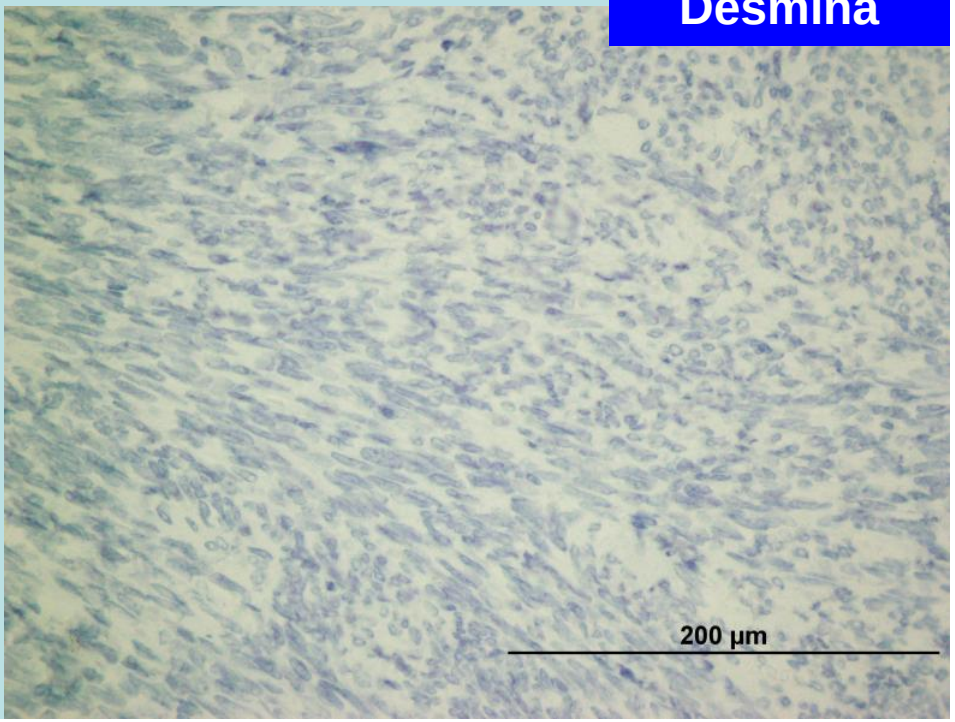

Estudio de determinación de mutaciones en c-KIT y PDGFR negativo

¿?

DIAGNÓSTICO DIFERENCIAL.

•GIST	CD117 Negativo
•LEIOMIOSARCOMA	Desmina negativa
•TUMOR MALIGNO DE LA VAINA NERVIOSA PERIFÉRICA	S100 negativo
•METASTASIS DE SARCOMA O MELANOMA	

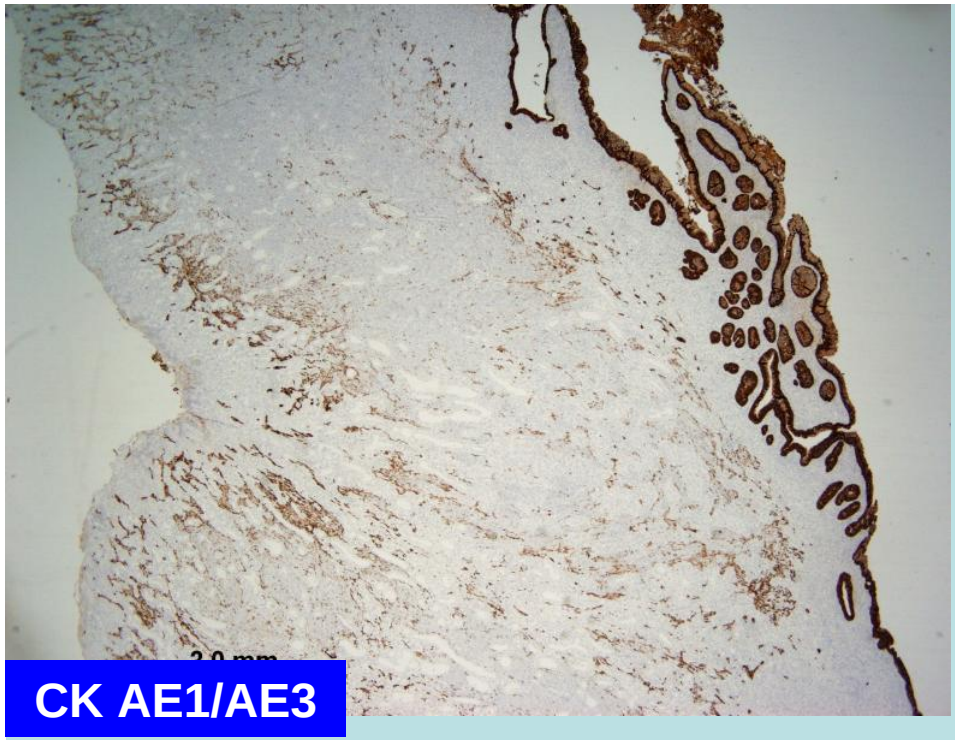
CK AE1/AE3

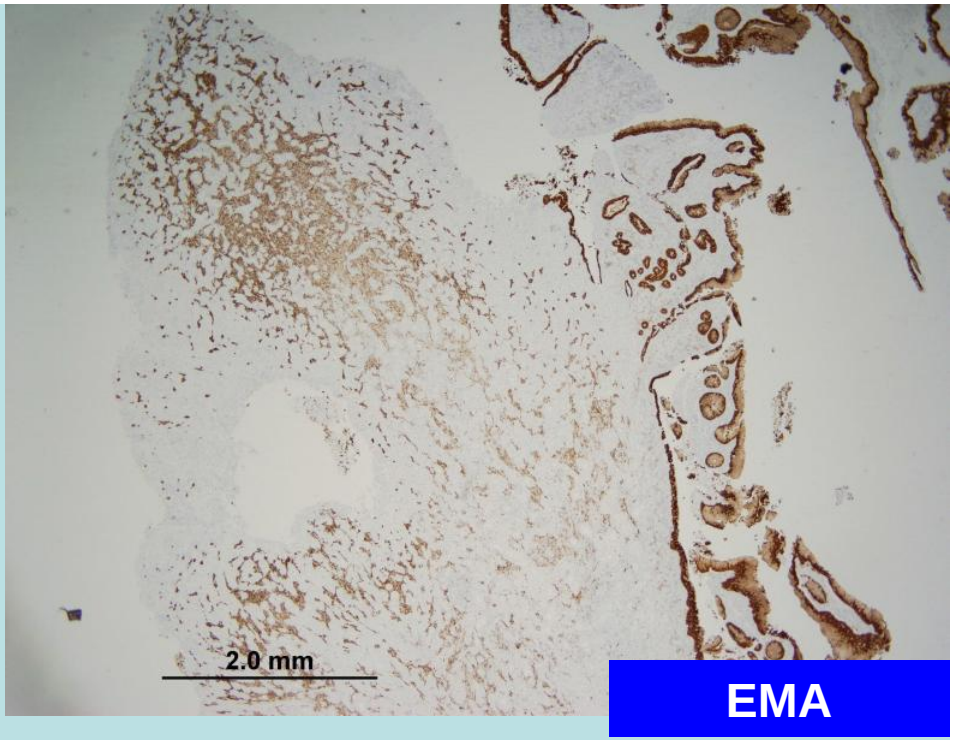
2.0 mm
EMA

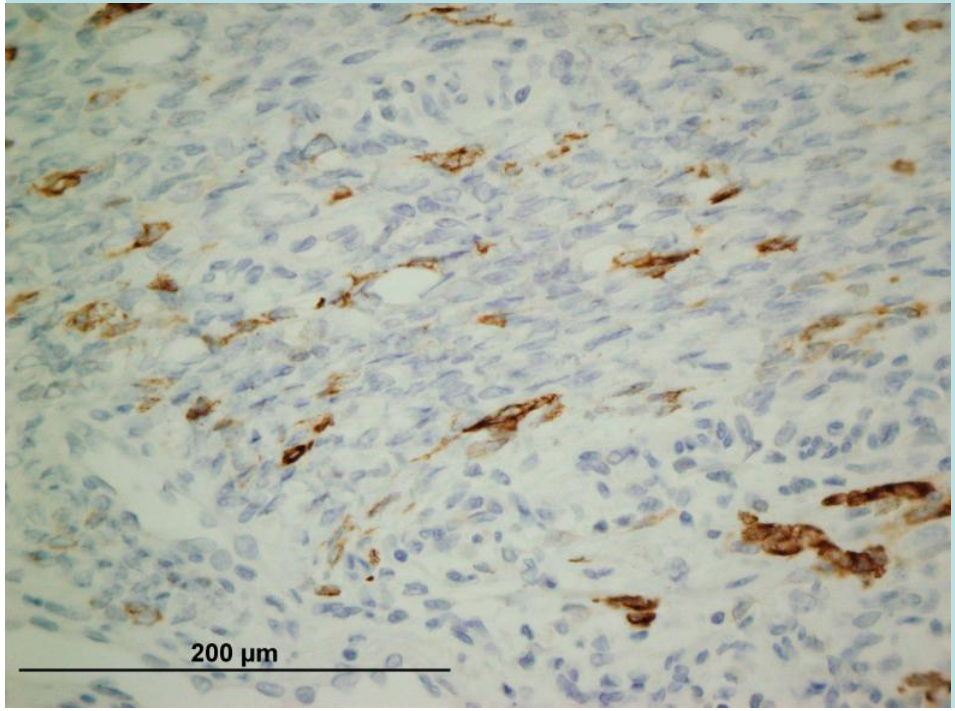
200 µm

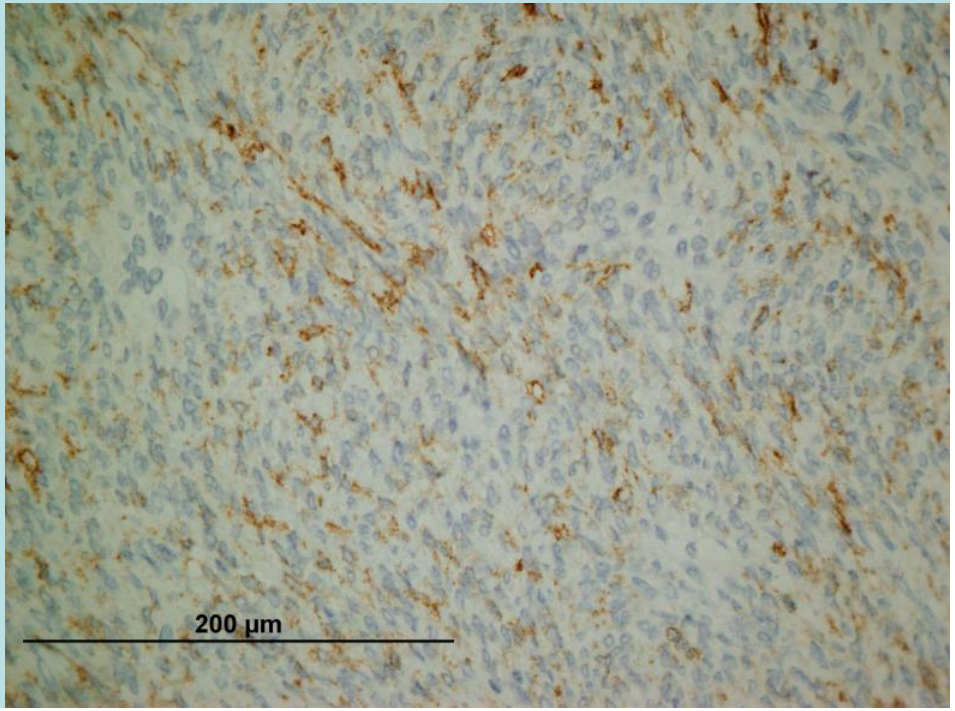
200 µm

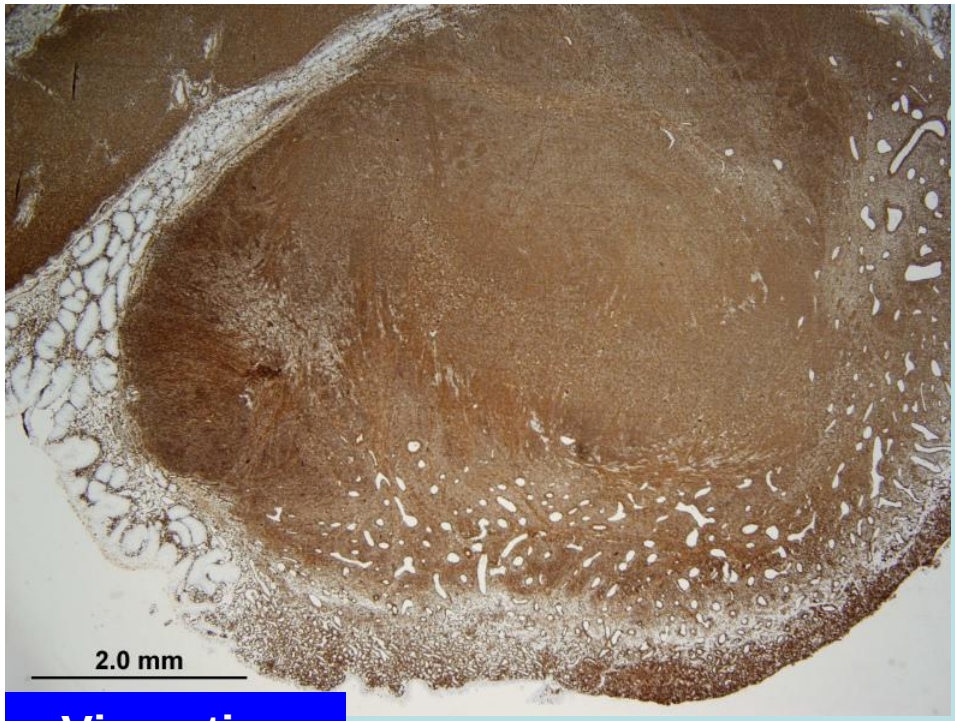

Vimentina

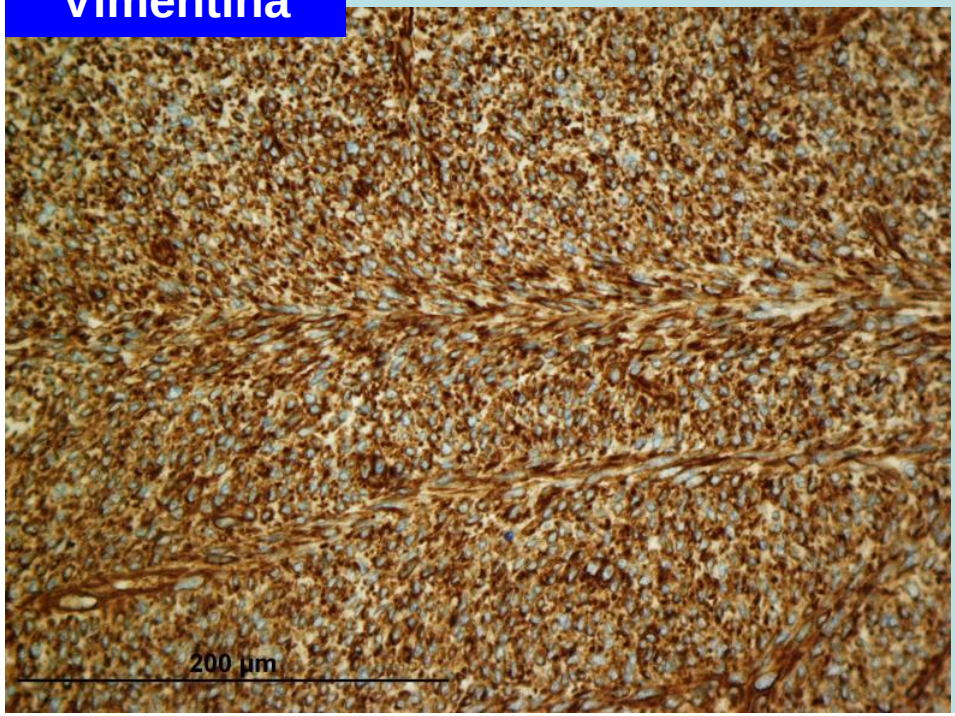

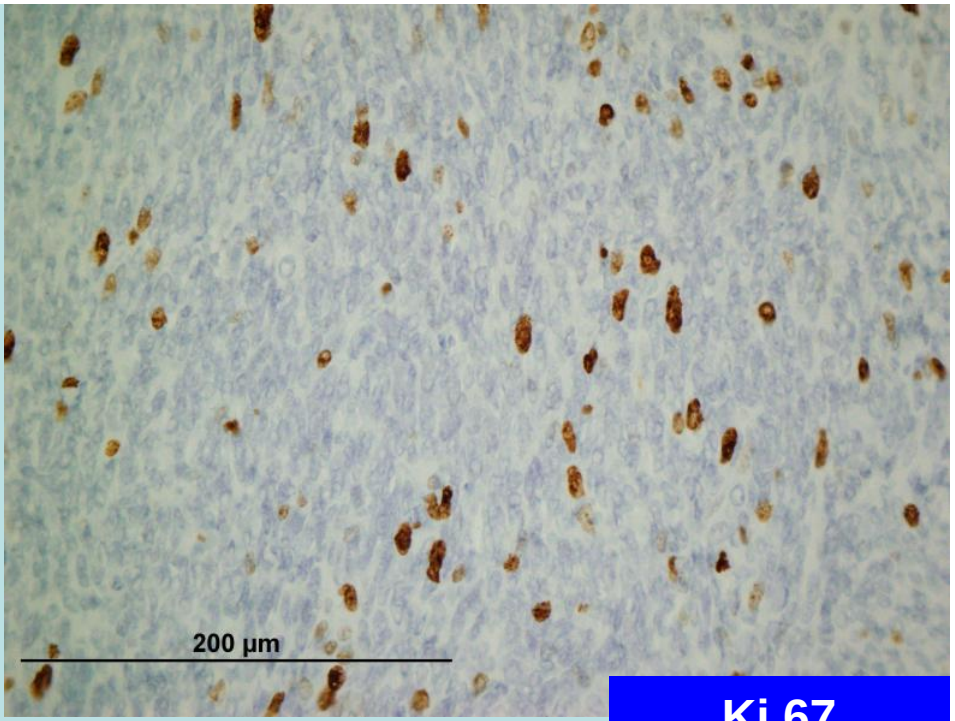

Ki 67

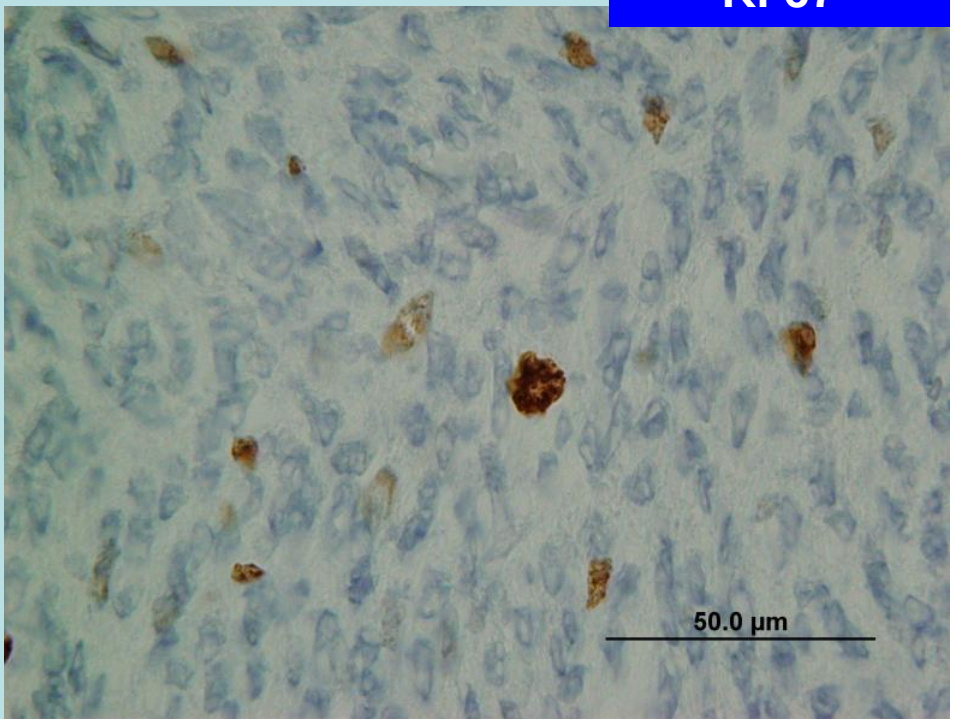

- **Centro de investigación del cáncer (Salamanca Dr. De Alava)**

  - **FISH: Se detectaron reordenamientos de SYT, que se observan como separación de una sonda roja y verde.**

  - **Esto indica la translocación t(X ; 18)**

Translocación

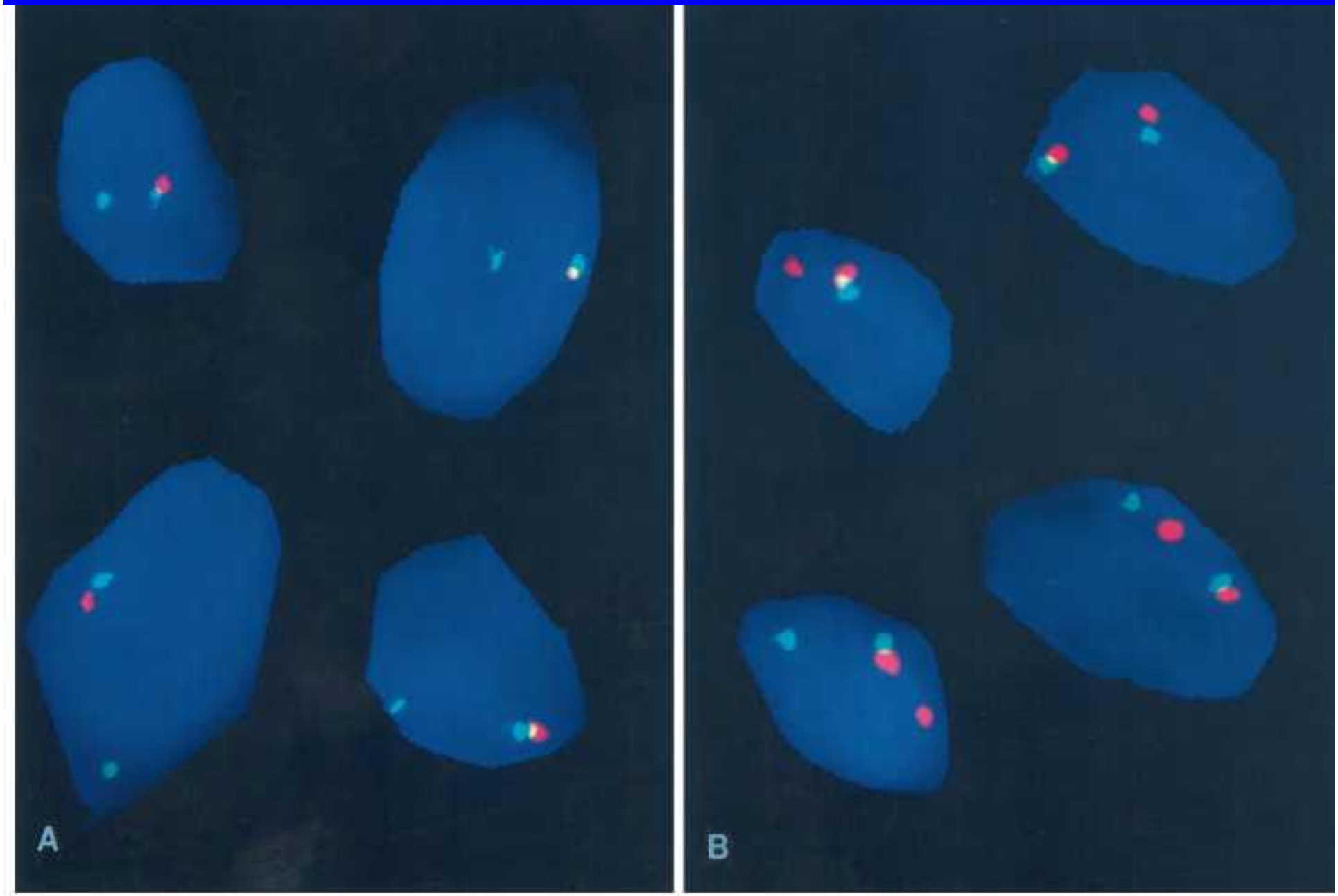

TRANSLOCACIÓN

- Translocación recíproca X ; 18
- GEN SS18 SYT
  - PROTEINA DE FUSIÓN SYT-SSX
- Gold standard 90%

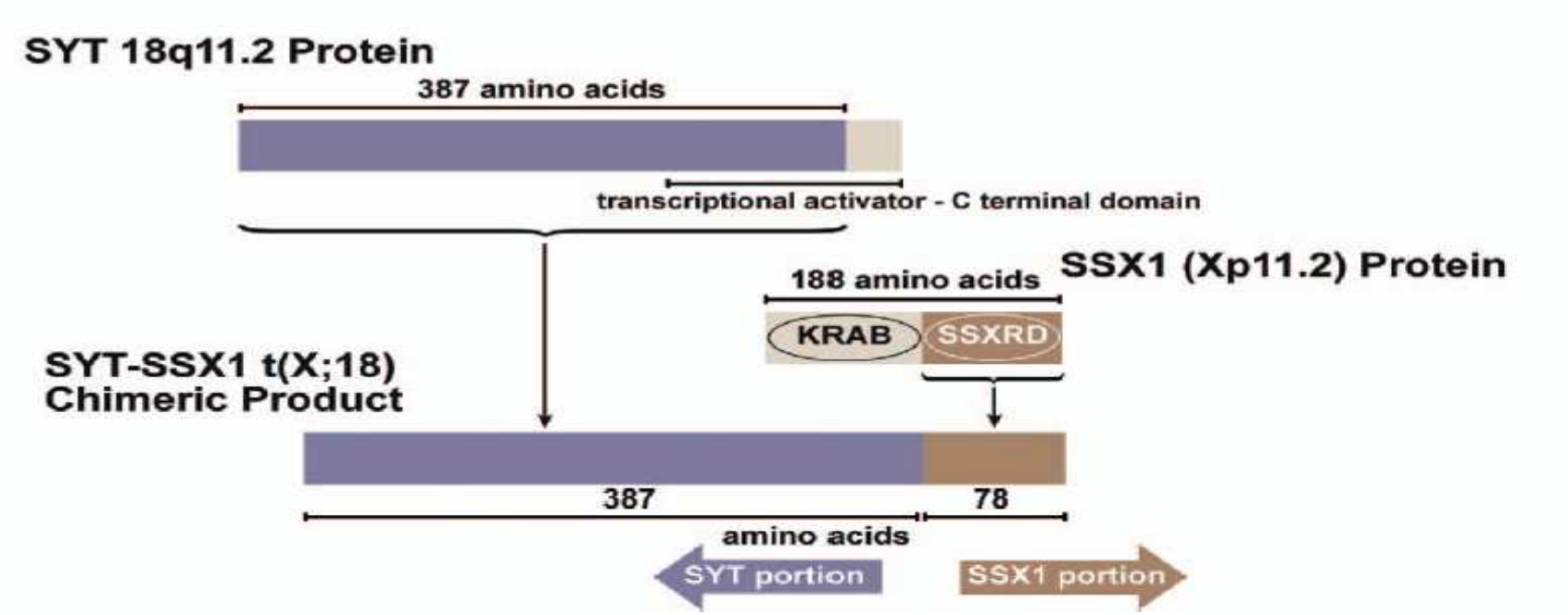

SARCOMA SINOVIAL MONOFASICO

SARCOMA SINOVIAL MONOFÁSICO GÁSTRICO.

- **Sarcoma Sinovial Gástrico**
  - **Pocos casos (13 bibliografía anglosajona)**
  - **Sin sexo predominante**
  - **Media de edad 52 años**
  - **Clínica variable: dolor, obstrucción, sangrado, disfagia, perdida de peso…**
  - **Macroscópicamente: heterogéneo de apariencia polipoide en ocasiones ulcerado, áreas quísticas, necrosis y/o calcificación. Variabilidad en tamaño**
  - **Microscópicamente:**
    - **Monofásico**
    - **Bifásico**
    - **Pobremente diferenciado**

SARCOMA SINOVIAL MONOFÁSICO GÁSTRICO.

- **VARIANTES:**
  - **MONOFÁSICO** — **CÉLULAS FUSIFORMES**
  - **BIFÁSICO** — **CÉLULAS EPITELIALES**
    CÉLULAS FUSIFORMES

Marcadores característicos del sarcoma sinovial

Marcador	*Positividad*	*Características*
Vimentina	Positividad difusa	No en áreas glandulares
Citoqueratina 8-18	Positivo	En áreas glandulares
Citoqueratina PAN	Positivo	En áreas glandulares
Actina muscular (AML)	Negativo	
S-100	Negativo	
CD-34	Negativo	
BCL	Positivo	Forma granular y difusa
C-Kitt/CD-117	Negativo	
Ki-67		Índice proliferativo elevado

Clinicopathologic Features of 10 Gastric Synovial Sarcomas

Case	Age	Sex	Size (cm)	Subtype	Gastric Involvement	Type of Surgery and Adjuvant Treatment	Outcome (mo)
1	67	F	0.8	Monophasic fibrous	Body-antrum junction	Partial gastrectomy (after a biopsy)	ANED 12 mo
2	49	M	2	Monophasic fibrous, with a poorly differentiated component	Body	Segmental/wedge resection	DOD, omental metastases, 29 mo
3	68	F	2	Monophasic fibrous	Body	Wedge resection	ANED, 22 mo
4	29	M	2.8	Monophasic fibrous	Body	Partial gastrectomy	ANED, 224 mo
5	54	F	3	Monophasic fibrous	Antrum, gastroduodenal junction	Antrectomy/ gastroduodenal resection	Recent case
6	58	F	3	Monophasic fibrous	Lesser curvature/body	Wedge resection	ANED, 21 mo
7	37	F	4	Monophasic fibrous	Fundus	Gastrectomy/partial	Local recurrence (9.5 cm, reexcised), DOC 48 mo
8	50	M	6	Monophasic fibrous	Distal fundus	Resection, chemotherapy	Alive with recurrence, 6 mo
9	42	M	8	Biphasic	Greater curvature/body	Partial gastrectomy, chemotherapy	DOD, 25 mo
10	66	F	15	Monophasic fibrous	Fundus	Gastrectomy/partial esophagectomy	Lost to follow-up

ANED indicates alive with no evidence of disease; DOC, died of other causes; DOD, died of disease.

SARCOMA SINOVIAL MONOFÁSICO GÁSTRICO.

- **TRATAMIENTO**
  - **CIRUGÍA**
  - **QUIMIOTERAPIA (ANTRACICLINA – IFOSFAMIDA)**

- **RECURRECIA Y METÁSTASIS (50%)**
  - **PULMONES(>%)**
  - **NÓDULOS LINFÁTICOS E HÍGADO**

- **SUPERVIVENCIA**
  - **61% a 5 años**
  - **42% a 10 años**

SARCOMA SINOVIAL MONOFÁSICO GÁSTRICO.

- RARO ¿INFRADIAGNOSTICADO?
  - Pensar en él como posible diagnóstico
- PATRON INMUNOHISTOQUIMICO
  - Positivo: Citoqueratinas AE1/AE3, EMA
  - Negativo: CD117, CD34, S100 y Desmina
- Clave diagnóstica: Traslocación X,18