CASO DE DEMENCIA FRONTOTEMPORAL

HOSPITAL UNIVERSITARIO CENTRAL DE ASTURIAS
Aurora Astudillo
María Teresa Calatayud
María Daniela Corte Torres
Carmen González del Rey

Resumen de historia clínica

2006

Varón de 46 años

Inicio de la clínica, marcada por un significativo **cambio en su comportamiento.** Pasa de ser una persona responsable en el contexto personal-familiar y laboral, a mostrarse **desinhibido** y con una deficiente capacidad de valoración de las consecuencias de su comportamiento.

Su comportamiento pasa a tener **rasgos pueriles**, de desinhibición (gestos, bromas fuera de contexto, etc.), **persistencia** en actividades (ver repetidamente un programa de TV) y en ciertas pautas de comportamiento

La esposa, desconcertada, decide esperar ante la posibilidad de que se trate de una situación pasajera.

2008

Consulta inicial con su CSM, donde considerando que se trata de un episodio hipomaniaco, se le pauta tratamiento con olanzapina y clonazepam. La TC de cráneo evidencia la presencia de signos de atrofia cortical.

Es remitido al S. Neurología del HUCA

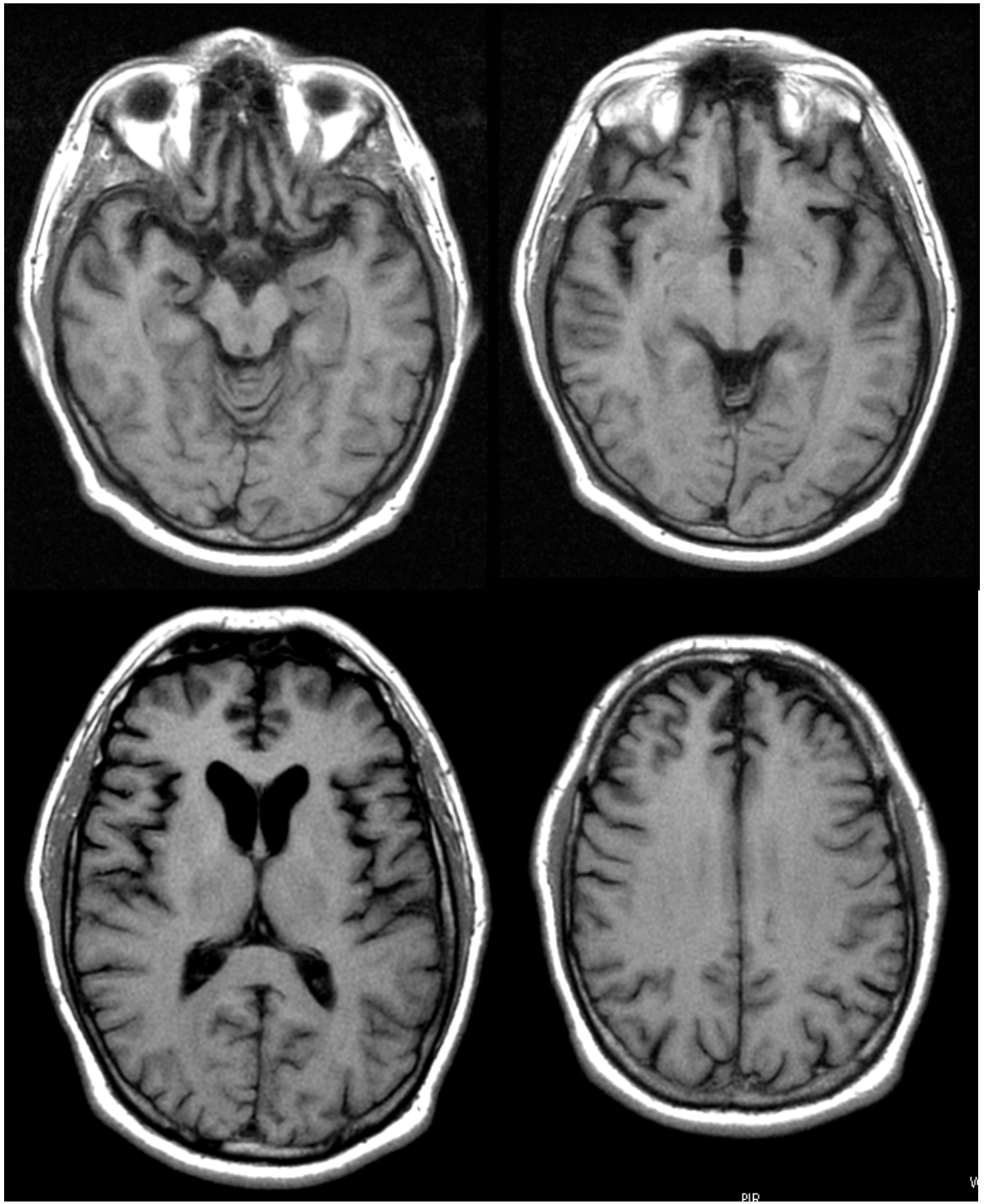

RMN cerebral:

atrofia fontotemporal, aumento surcos y astas frontales de ventrículos.

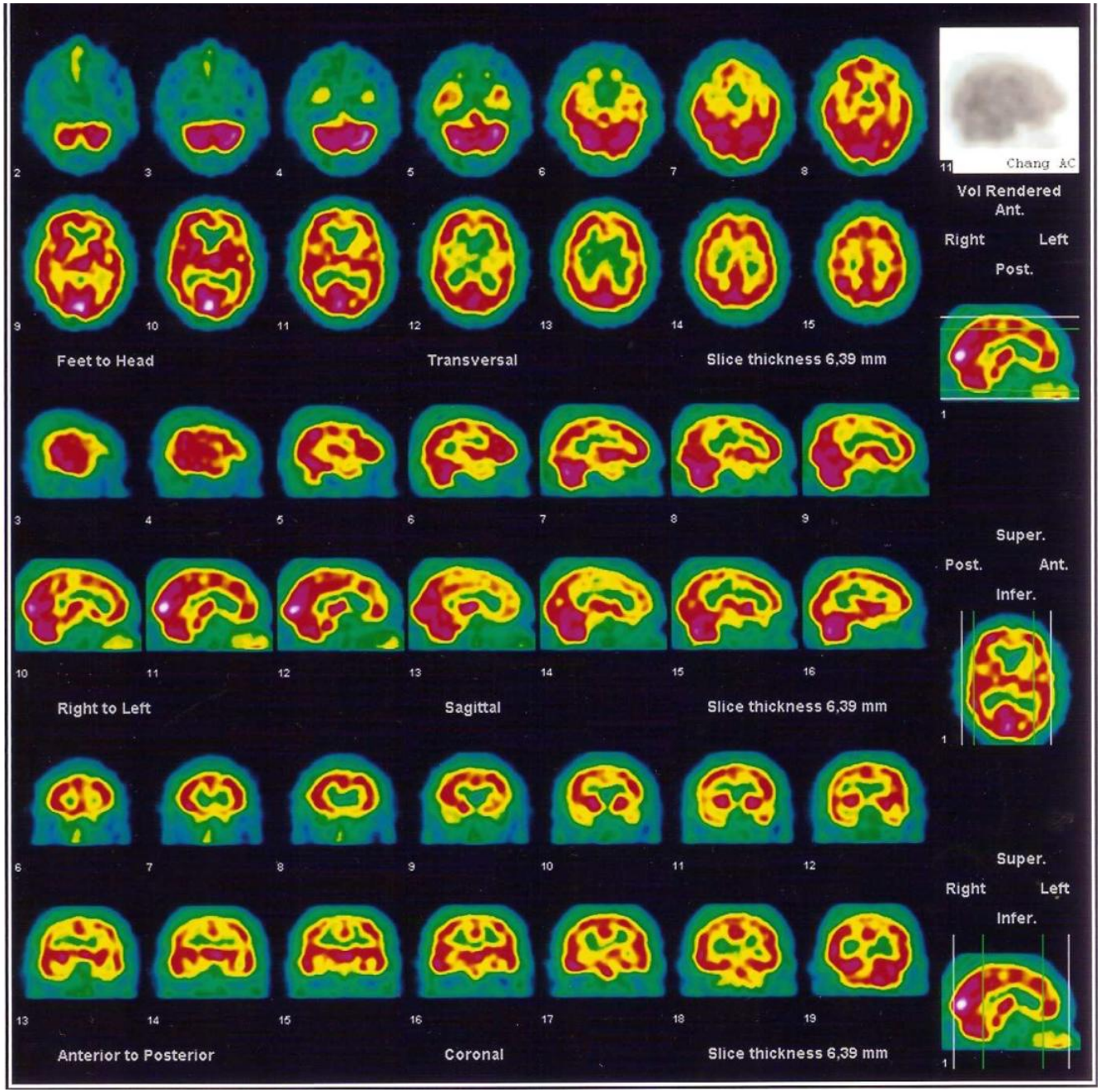

SPECT CEREBRAL DE PERFUSION con 99TC-HMPAO

disminución de perfusión frontotemporal

14/05/2008

Degeneración Lobar Fronto-Temporal: fenotipos

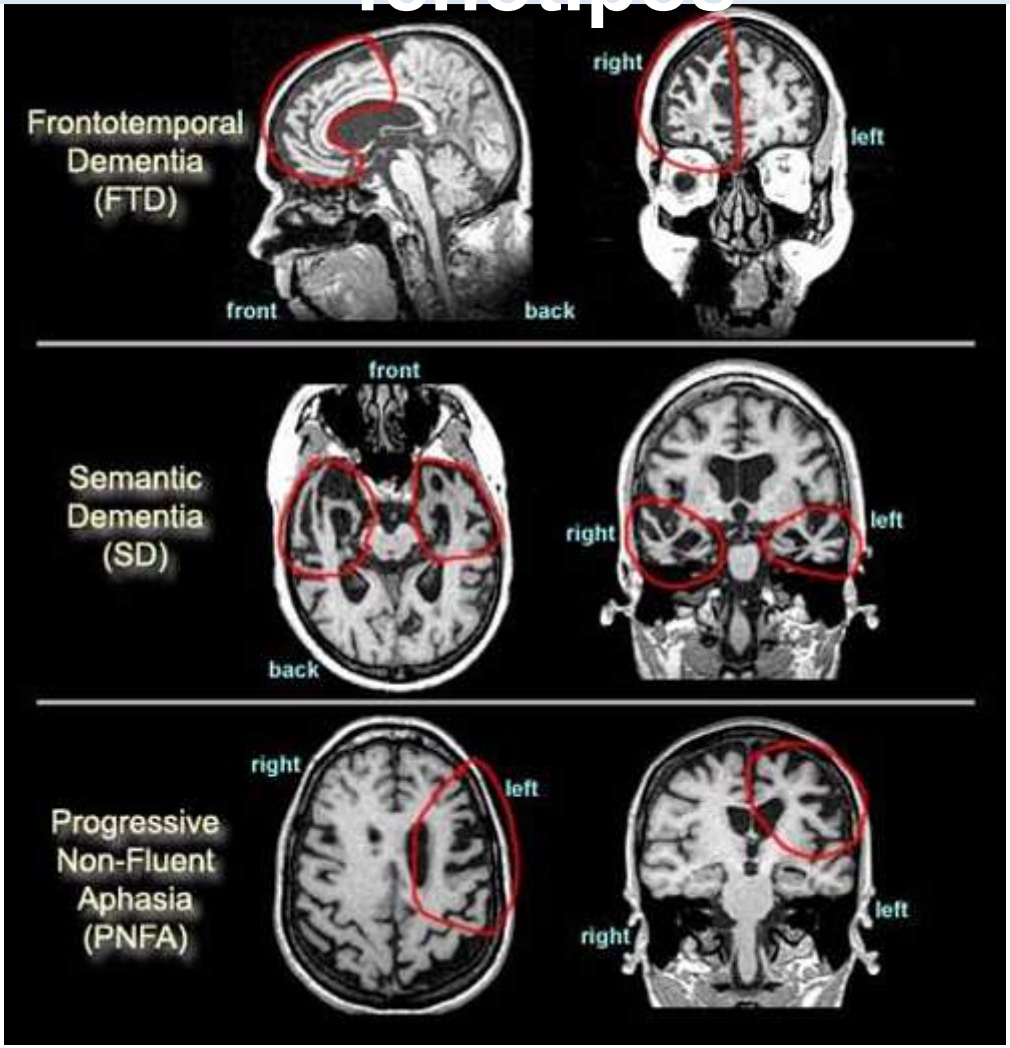

Demencia frontotemporal v. conductual

Neary et al .Neurology, 1998;51: 1546
SEN : Guia en demencias

I. Criterios esenciales

- **Inicio insidioso y progresión gradual**
- **Trastorno precoz de la conducta social y de relación interpersonal**
- **Alteración precoz de la capacidad de autorregulación de la conducta personal**
- **Superficialidad e indiferencia emocional precoces**
- **Anosognosia precoz**

Circuitos fronto-subcorticales (redes neuronales)

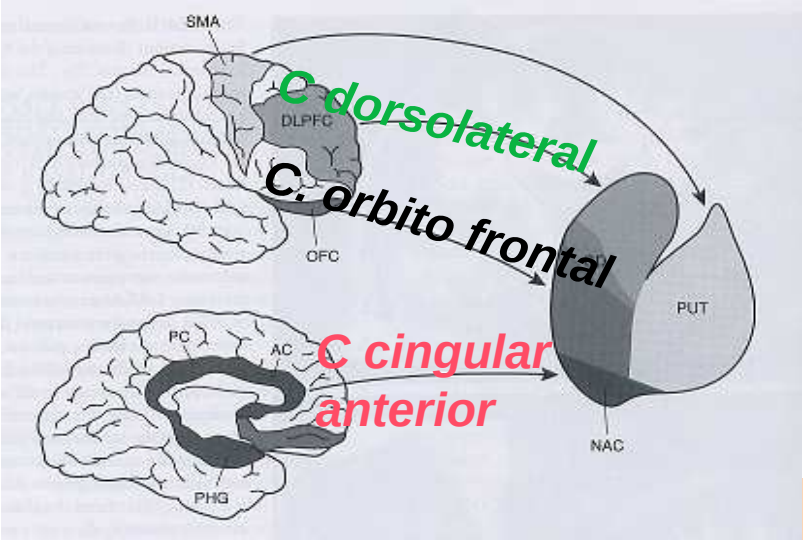

Corteza frontal

Area oculomotora

Motilidad ocular

Area motora suplementaria

Acto motor voluntario

C ircuito dorsal frontolateral

Función ejecutiva

C ircuito orbitofrontal

Conducta social

Circuito Cingular Anterior

Motivación

PUTAMEN

Caudado

Núcleo accumbens
Estriado ventral

Amígdala

Sustancia nigra / pálido

Tálamo

Evolución

- Deterioro progresivo cognitivo y conductual precisando altas dosis de neurolépticos para su control, con efectos secundarios severos de tipo **extrapiramidal**

- Última revisión enJunio-09: MMSE:11/30. Eufórico, infantil, perdida de intereses (coche, dinero), precisa ayuda para vestirse, afeitarse,... Síndrome extrapiramidal acinético-rígido. Severa hipofonía. No tenía fasciculaciones ni déficits motores. No limitación de la mirada vertical

- Ingresa en su hospital en Mayo-2010 por neumonía por aspiración. Dependencia para ABVD, Sindrome acinético-rígido,Incontinencia, Mutismo, Disfagia severa. Exitus

0 1 2 3 4 5
Hospital
Central
de Asturias
10A72

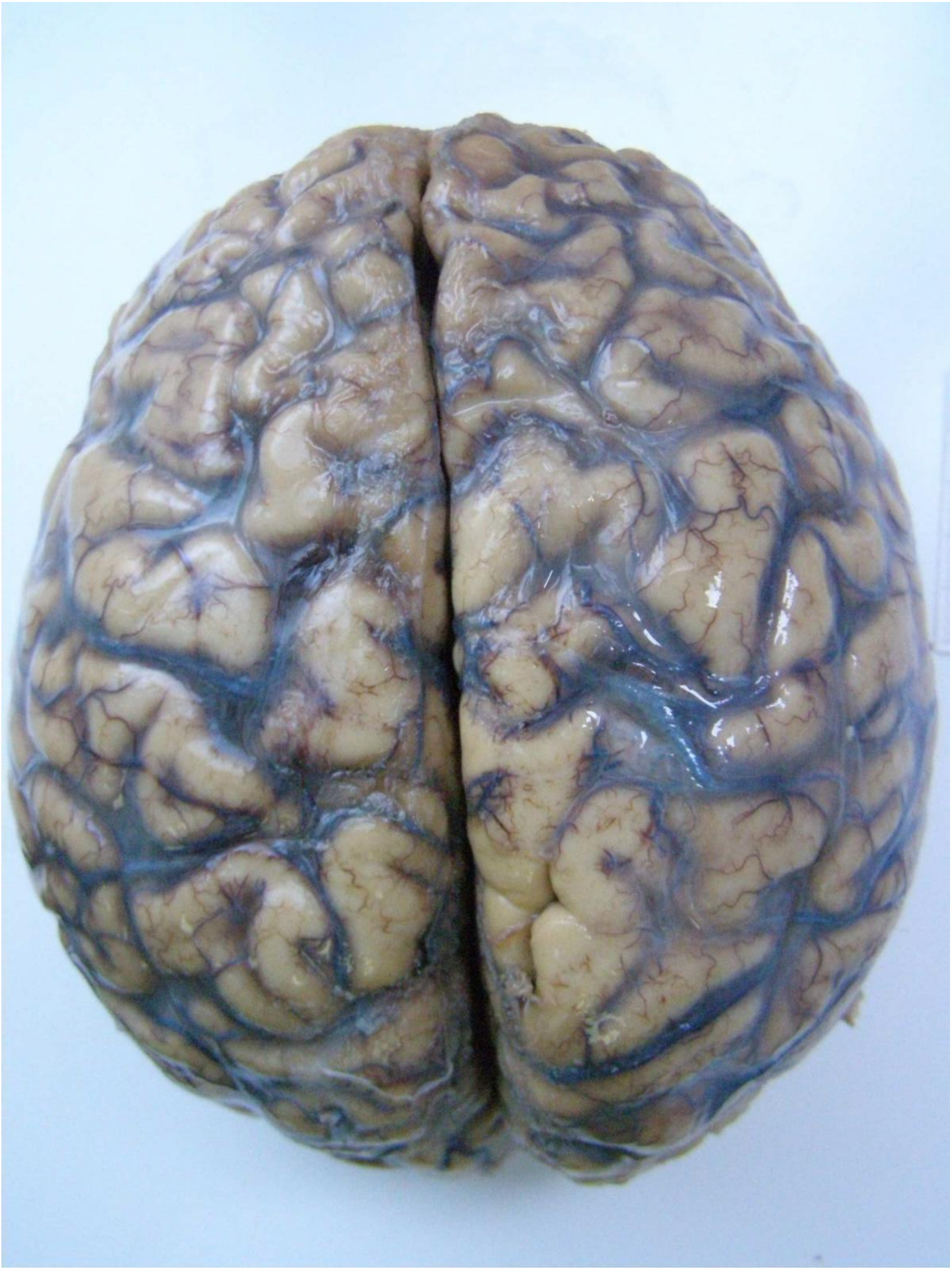

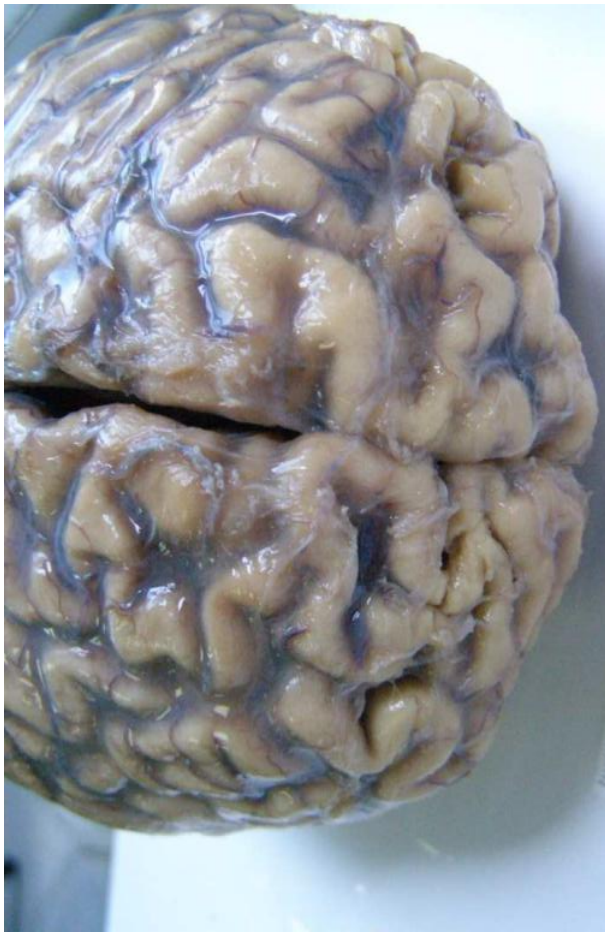

0 1 2 3 4 5
Hospital
Central
de Asturias
10A72

RMN: Atrofia de núcleos caudados

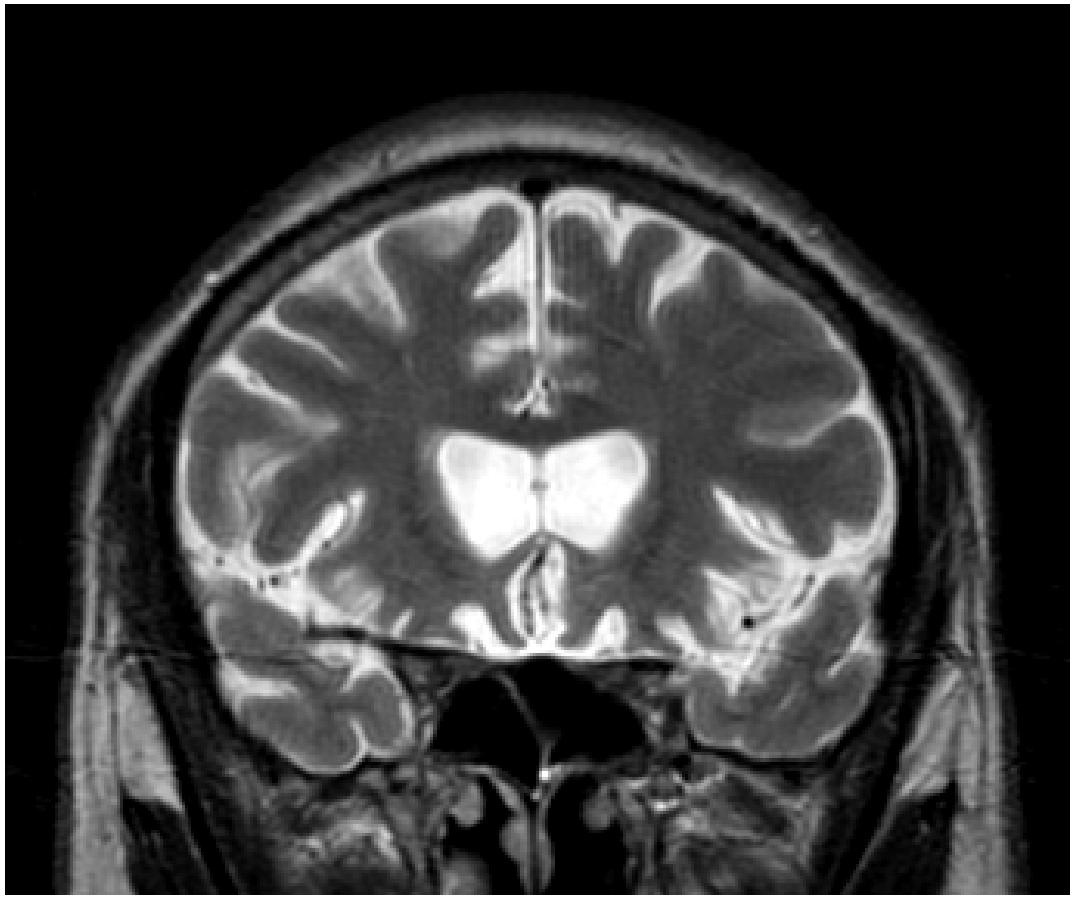

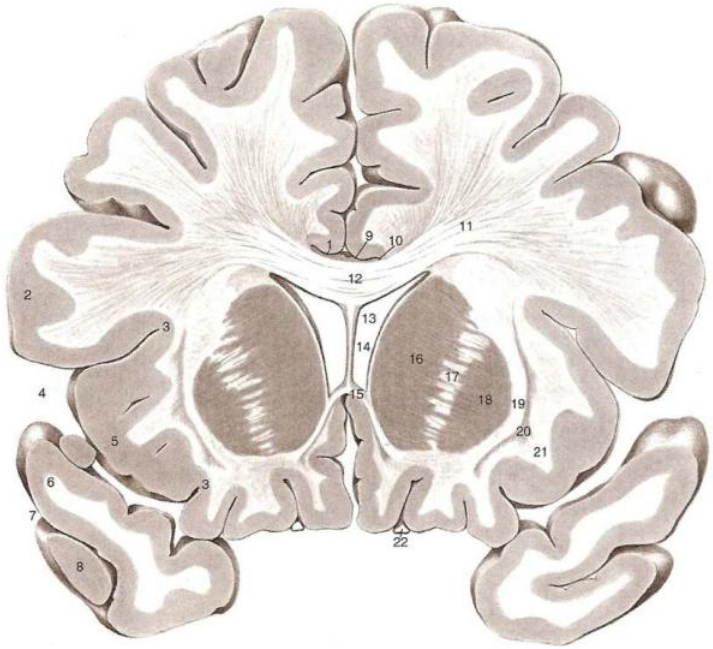

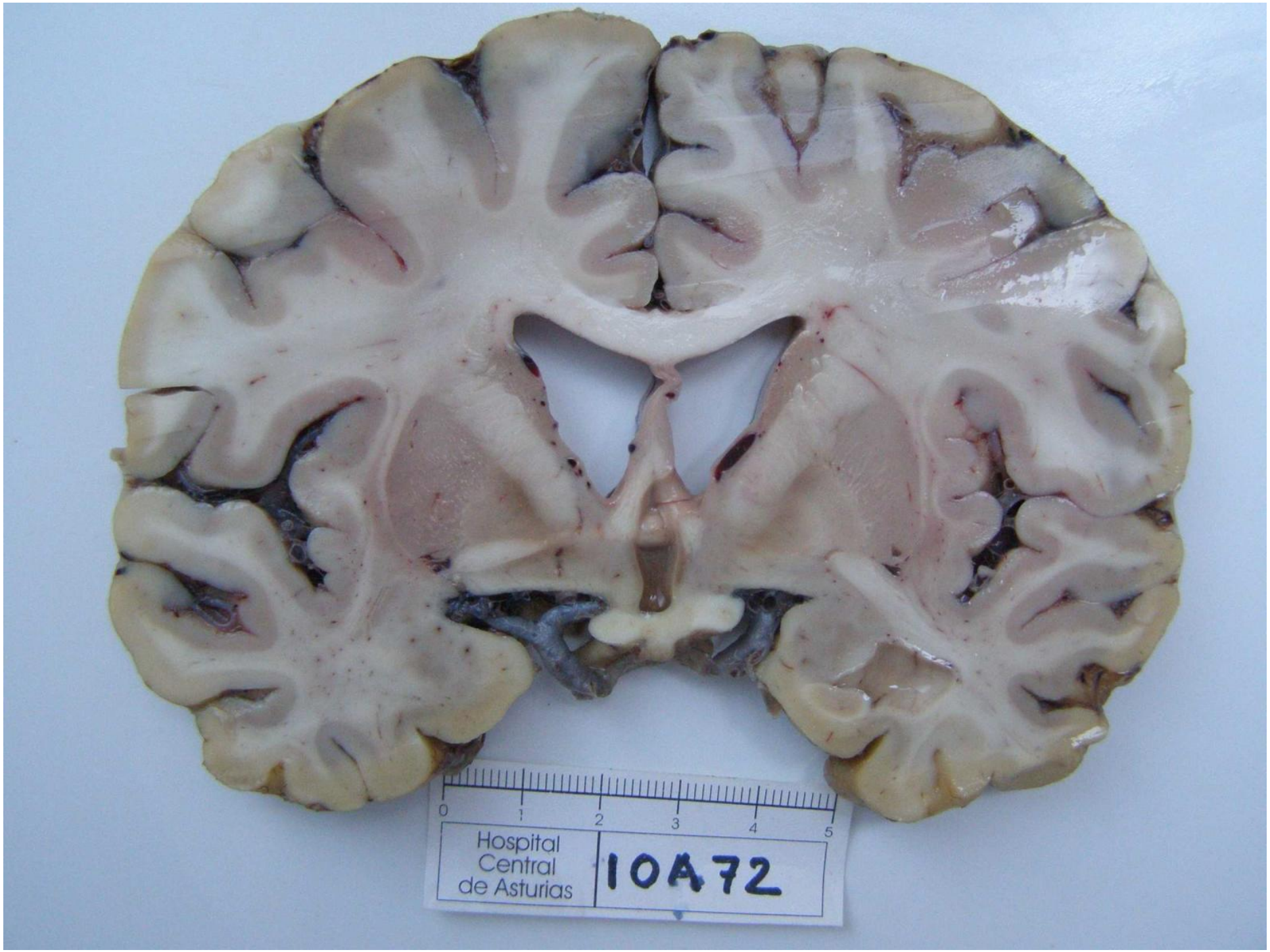
0 1 2 3 4 5
Hospital
Central
de Asturias
10A72

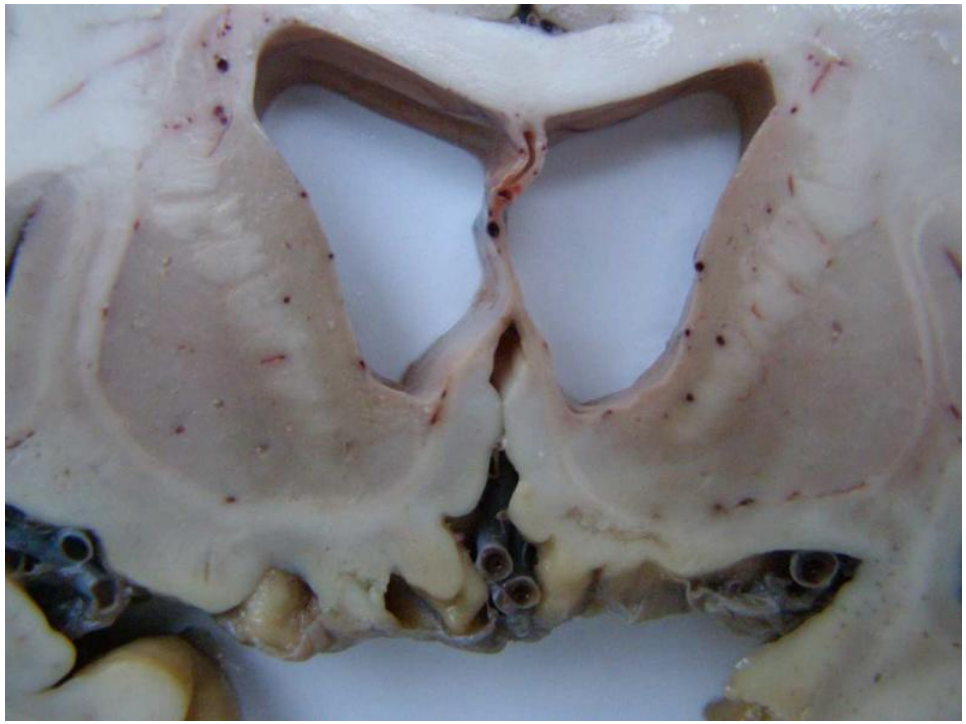

34

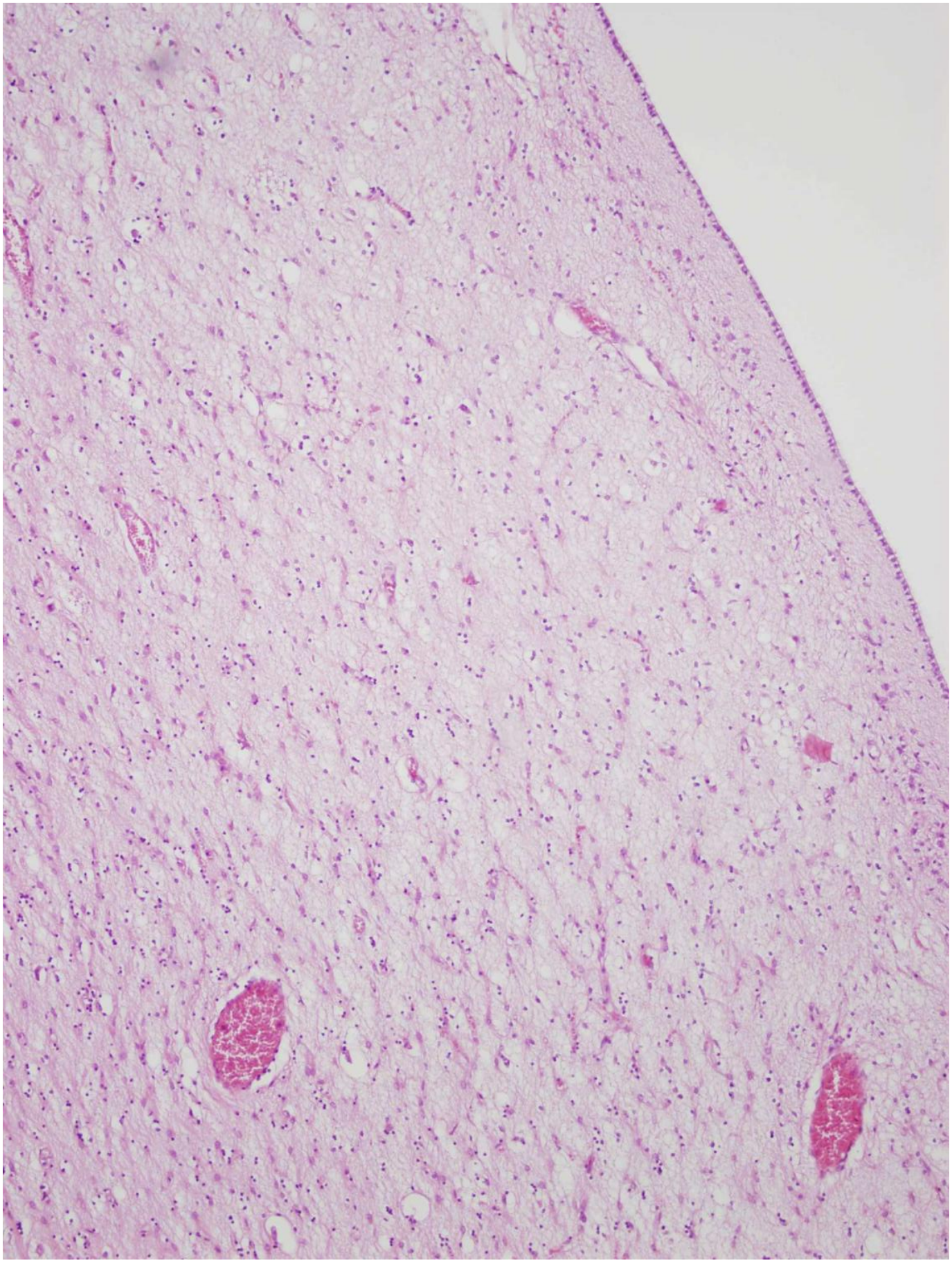

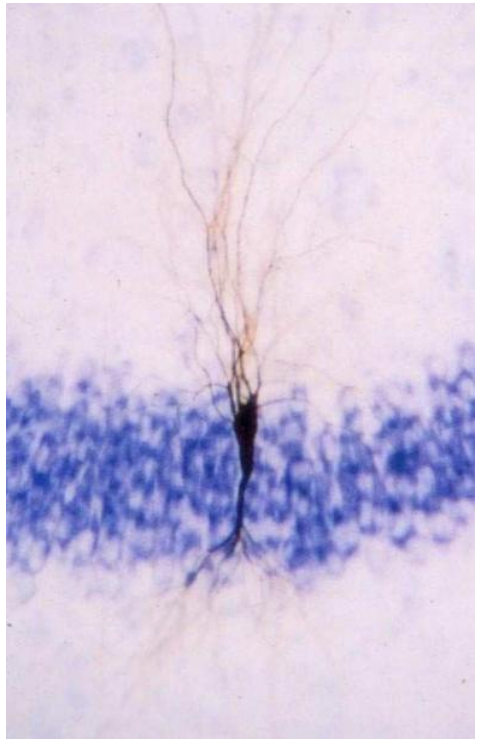

Negativo para proteína neurofilamentosa

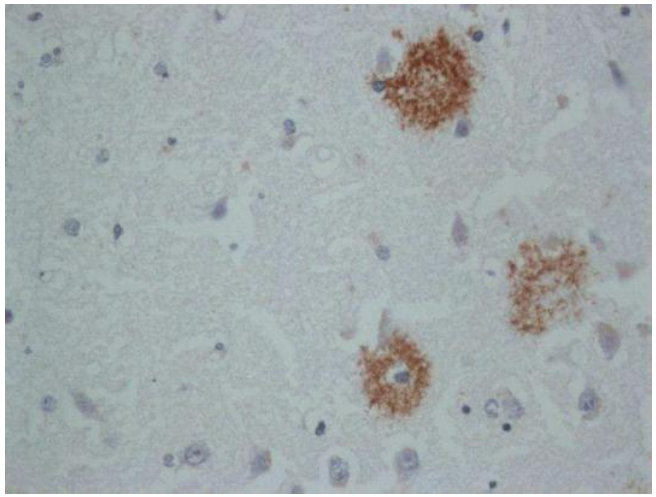

Negativo para placas seniles: PAM (-)
Péptido beta amiloide (-)

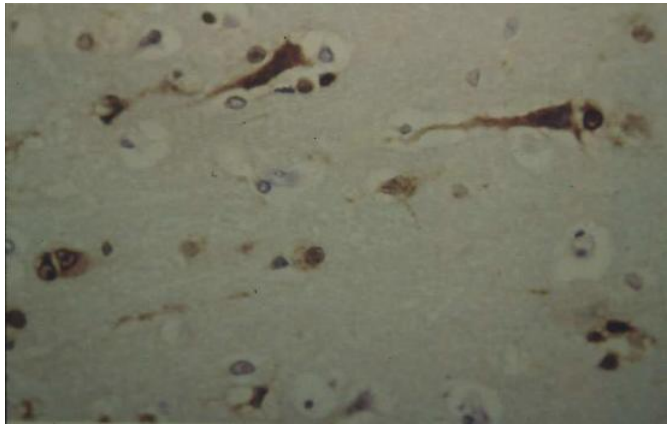

Negativo para TAU

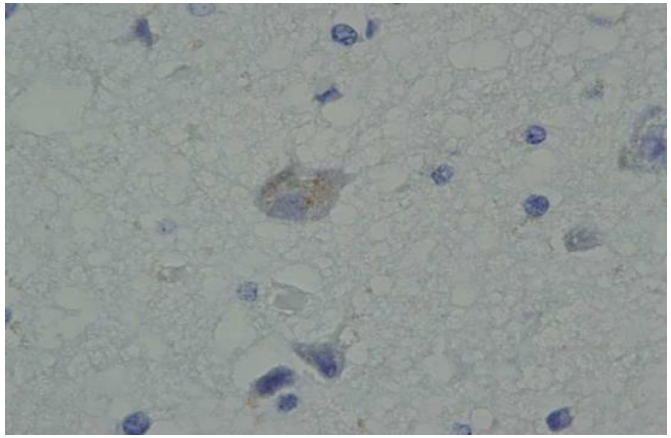

Positivo intraneuronal para ubicuitina

Acta Neuropathol (2007) 114:5–22
DOI 10.1007/s00401-007-0237-2

CONSENSUS PAPER

Neuropathologic diagnostic and nosologic criteria for frontotemporal lobar degeneration: consensus of the Consortium for Frontotemporal Lobar Degeneration

Nigel J. Cairns · Eileen H. Bigio · Ian R. A. Mackenzie · Manuela Neumann · Virginia M. -Y. Lee · Kimmo J. Hatanpaa · Charles L. White III · Julie A. Schneider · Lea Tenenholz Grinberg · Glenda Halliday · Charles Duyckaerts · James S. Lowe · Ida E. Holm · Markus Tolnay · Koichi Okamoto · Hideaki Yokoo · Shigeo Murayama · John Woulfe · David G. Munoz · Dennis W. Dickson · Paul G. Ince · John Q. Trojanowski · David M. A. Mann

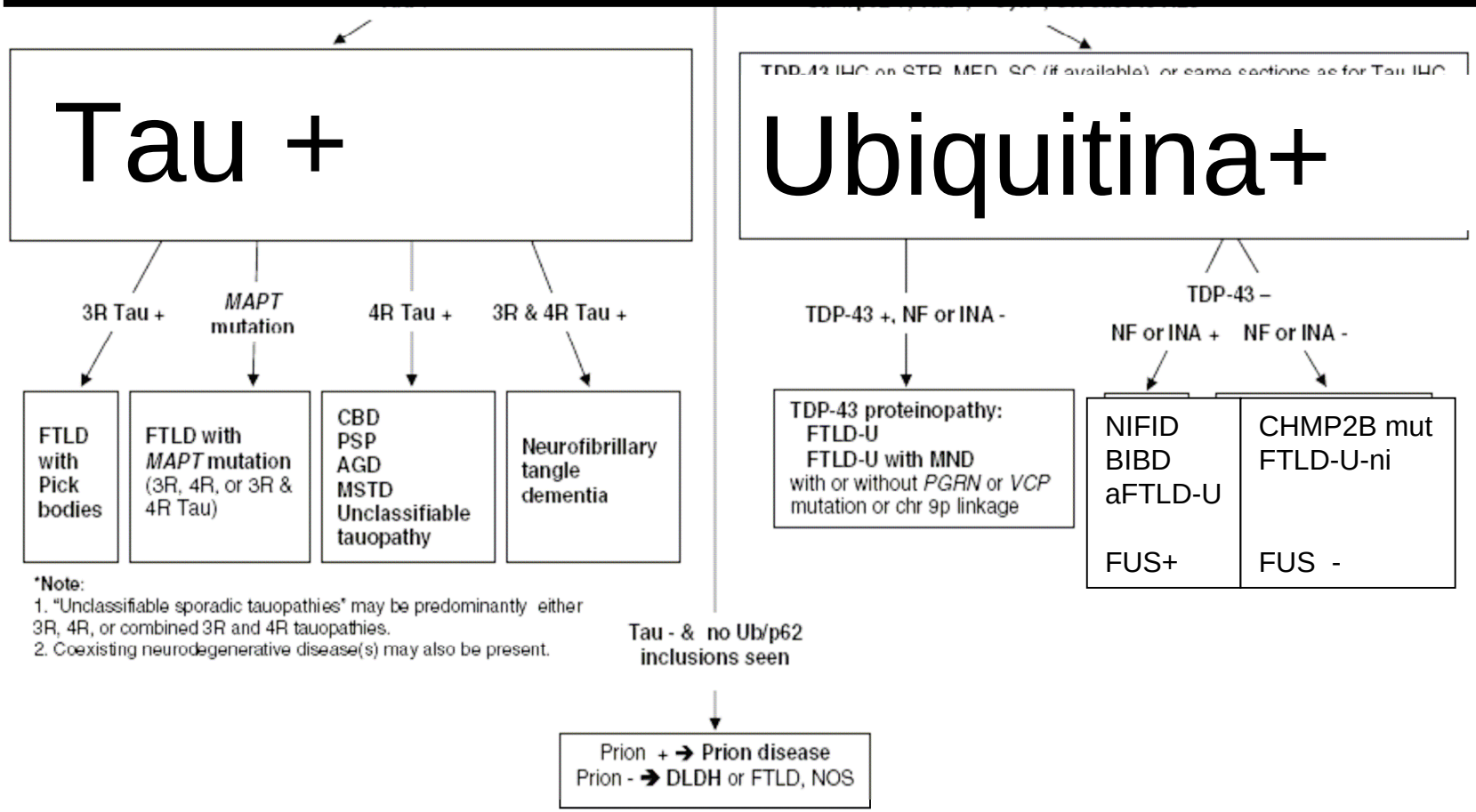

doi:10.1093/brain/awp214 Brain 2009: 132; 2922–2931 | 2922

BRAIN
A JOURNAL OF NEUROLOGY

A new subtype of frontotemporal lobar degeneration with FUS pathology

Manuela Neumann,[1] Rosa Rademakers,[2] Sigrun Roeber,[3] Matt Baker,[2] Hans A. Kretzschmar[3] and Ian R. A. Mackenzie[4]

¿qué proteínas no identificadas estaban ubicuitinizadas en un 10% de las demencias frontotemporales TAU (-) UB (+) (Estaba identificada la TDP43)

El gen FUS (Fused in Sarcomas) se describió en 2009 como mutado en familias con ELA
Hay asociaciones frecuentes de ELA con FTLD

¿podría ser FUS una de las proteínas buscadas?

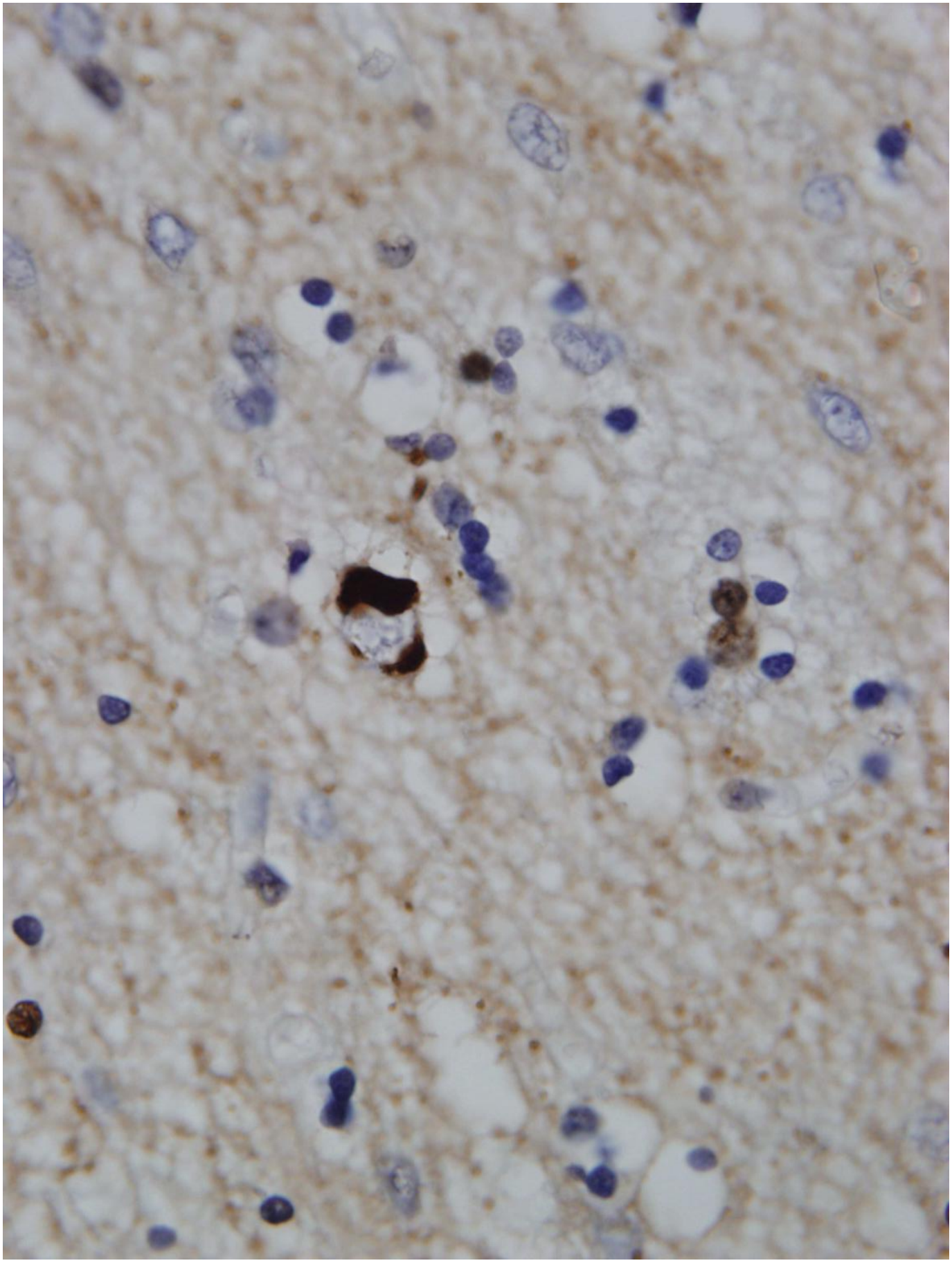

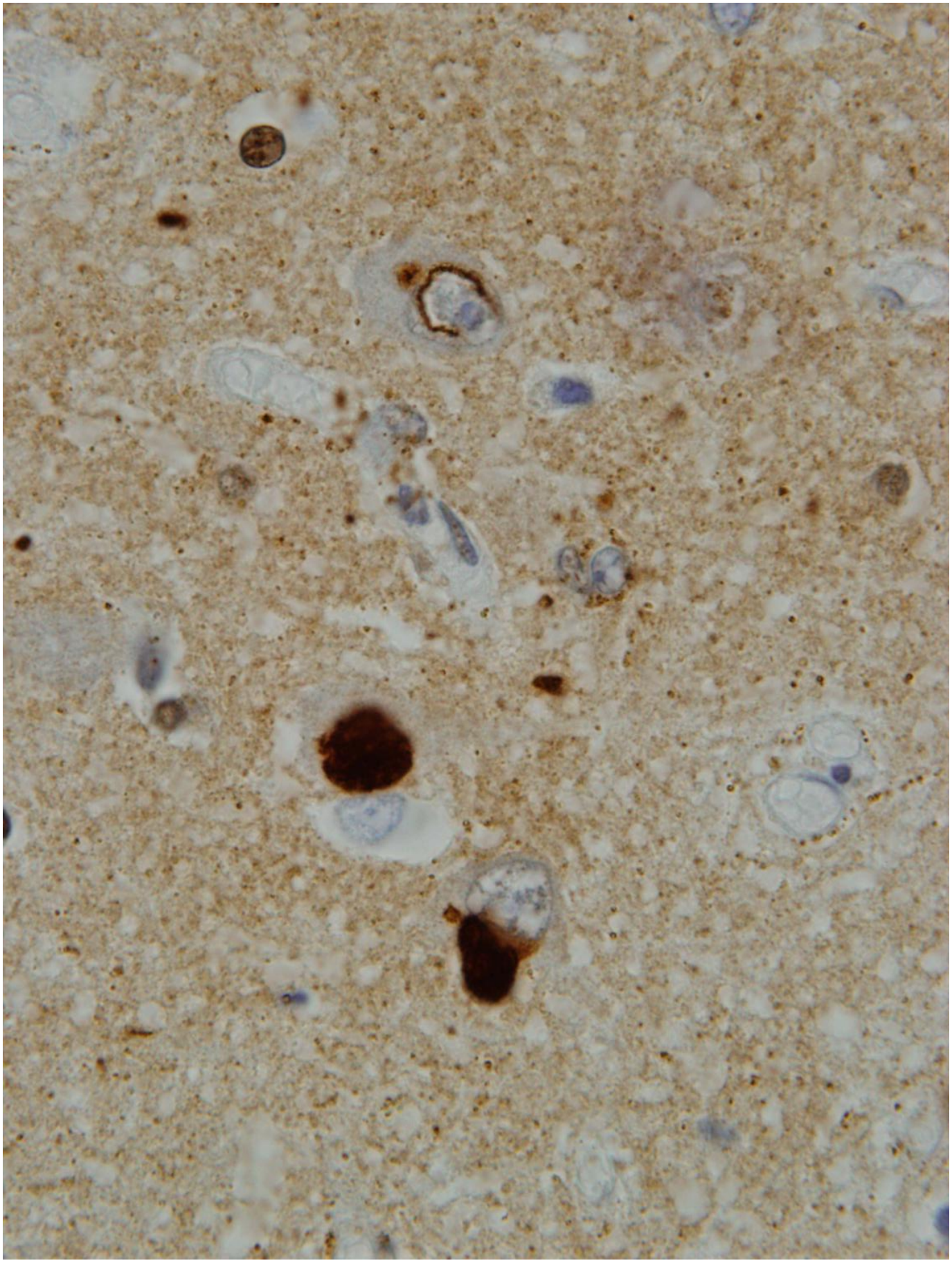

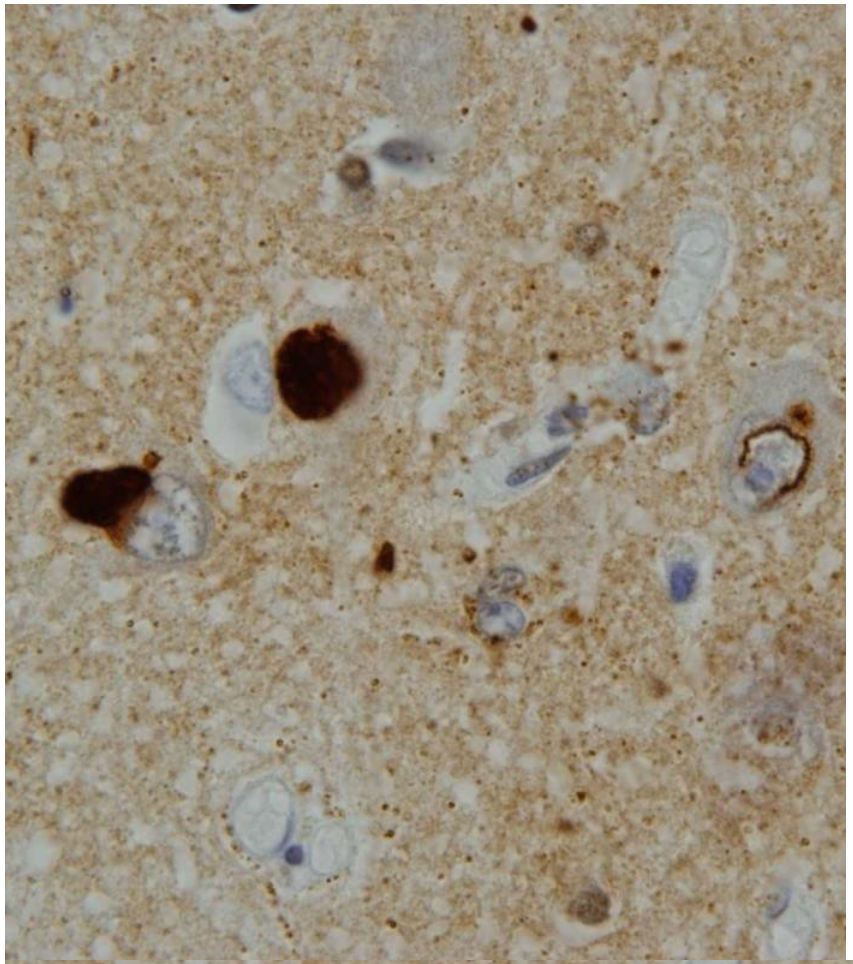

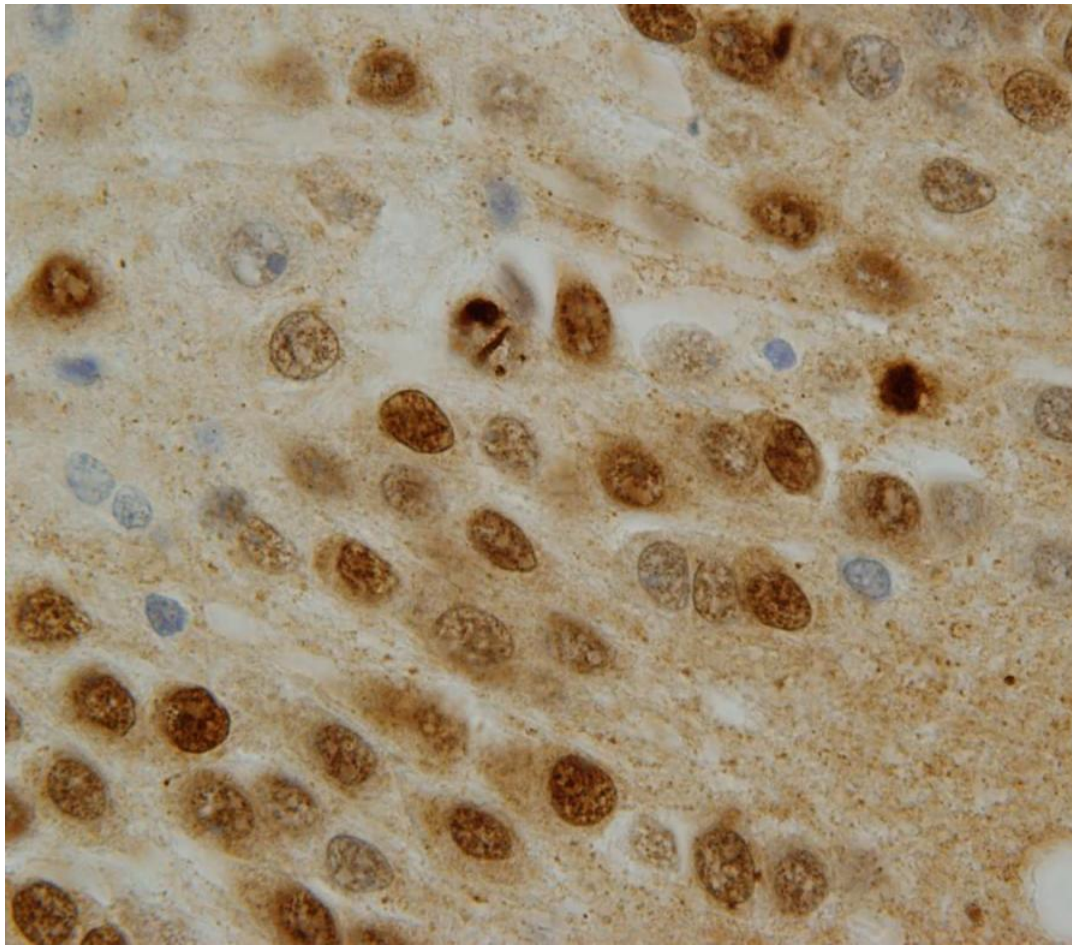

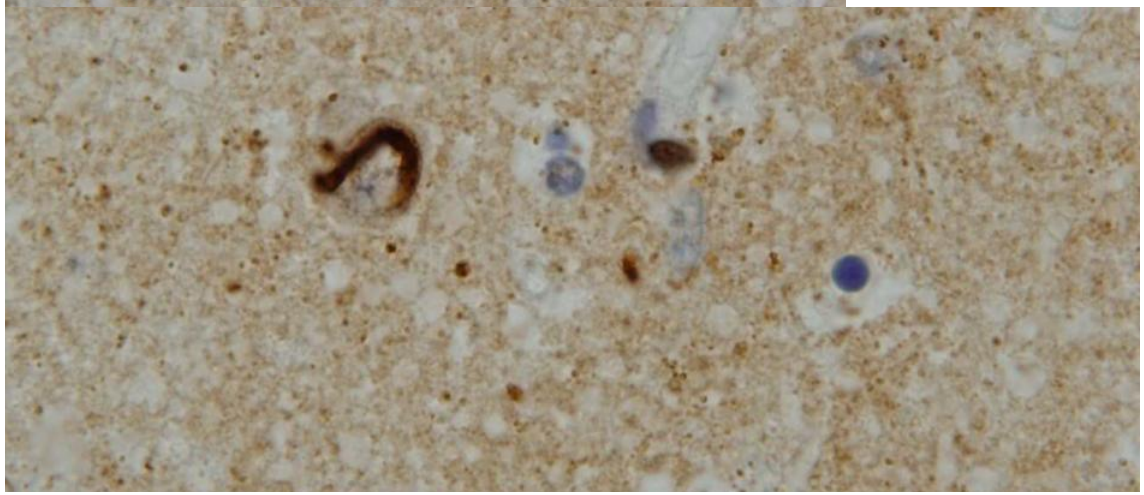

FUS + Hipocampo
CA1, y Fascia dentada

FUS, Hipocampo

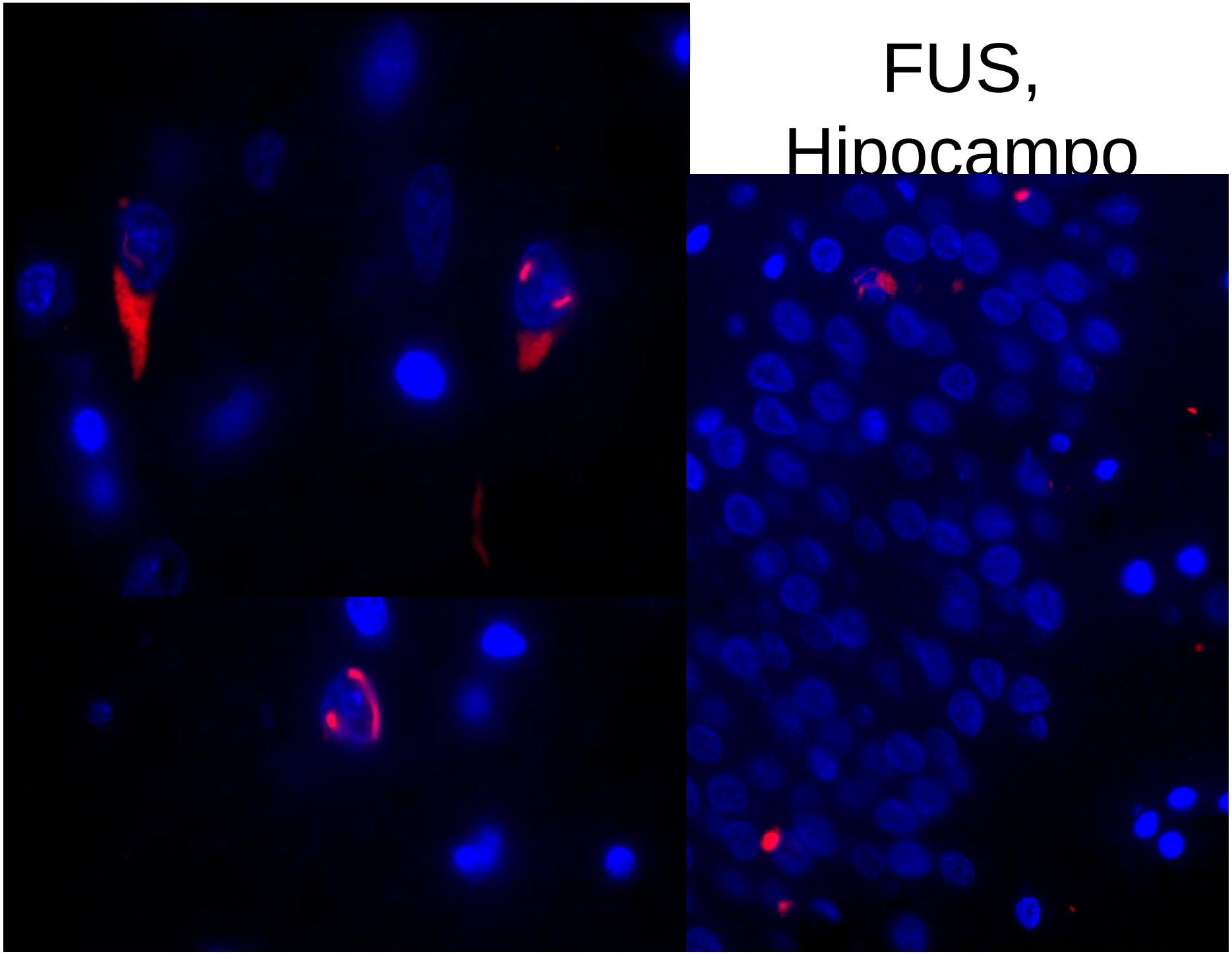

Subtipos FTLD- FUS

DFT esporádicos	**A-FTLD-U** FTLD atípica	**NIFID Inclusiones de agregados de Filamentos Intermedios**	**BIBD cuerpos de inclusión basófilos**
Edad media	40 a	45a	30 a
	Parkinsonismo	Parkinsonismo (80%)	S. acinético rígido Enf .de
Patología FUS **Neocortex ,estriado hipocampos**	+++	+++	+++
Patología FUS **subcortical**	+	+++	+++
Patología FUS **motoneurona**			+++
Atrofia de caudado (todos)			

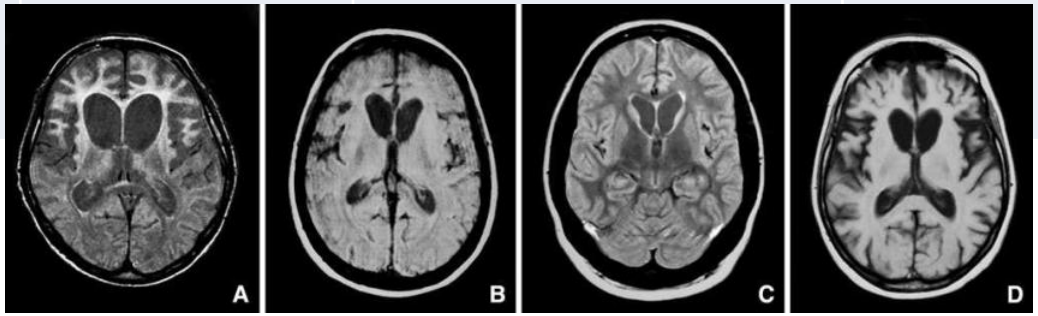

Acta Neuropathol (2011) 121:207–218
DOI 10.1007/s00401-010-0764-0

ORIGINAL PAPER

Distinct pathological subtypes of FTLD-FUS

Ian R. A. Mackenzie · David G. Munoz · Hirofumi Kusaka · Osamu Yokota · Kenji Ishihara · Sigrun Roeber · Hans A. Kretzschmar · Nigel J. Cairns · Manuela Neumann

aFTDL-U

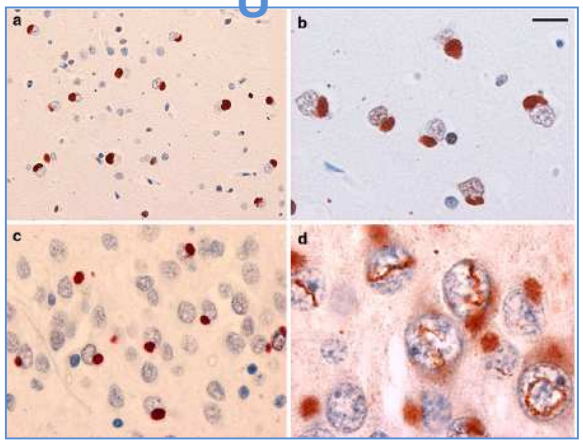

NIFID

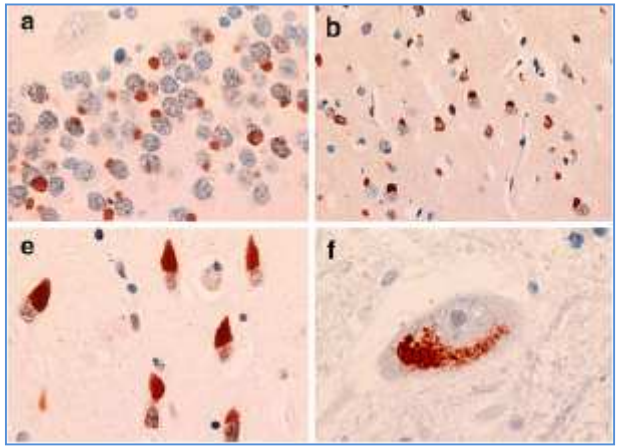

BIBD

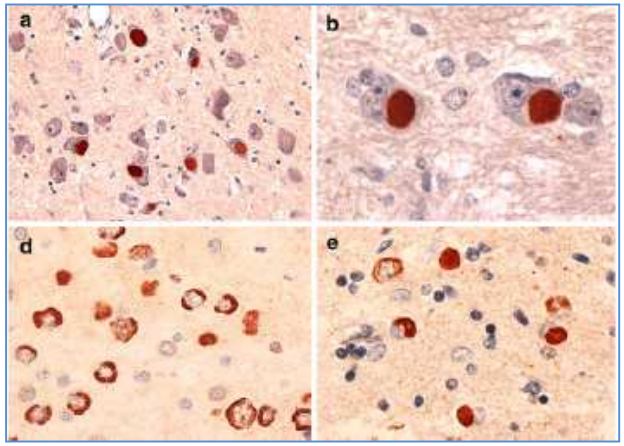

Papel funcional de FUS y TDP43

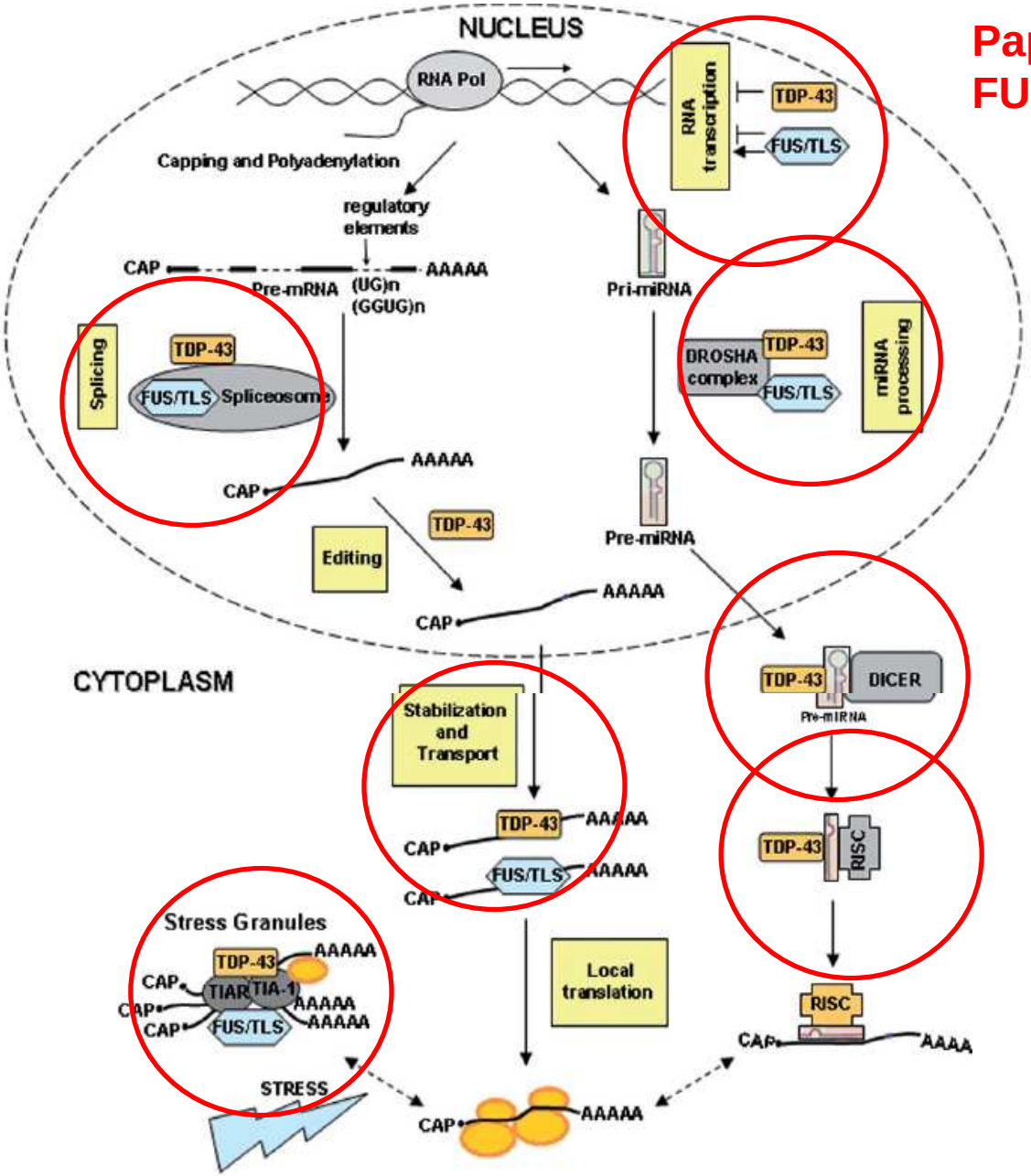

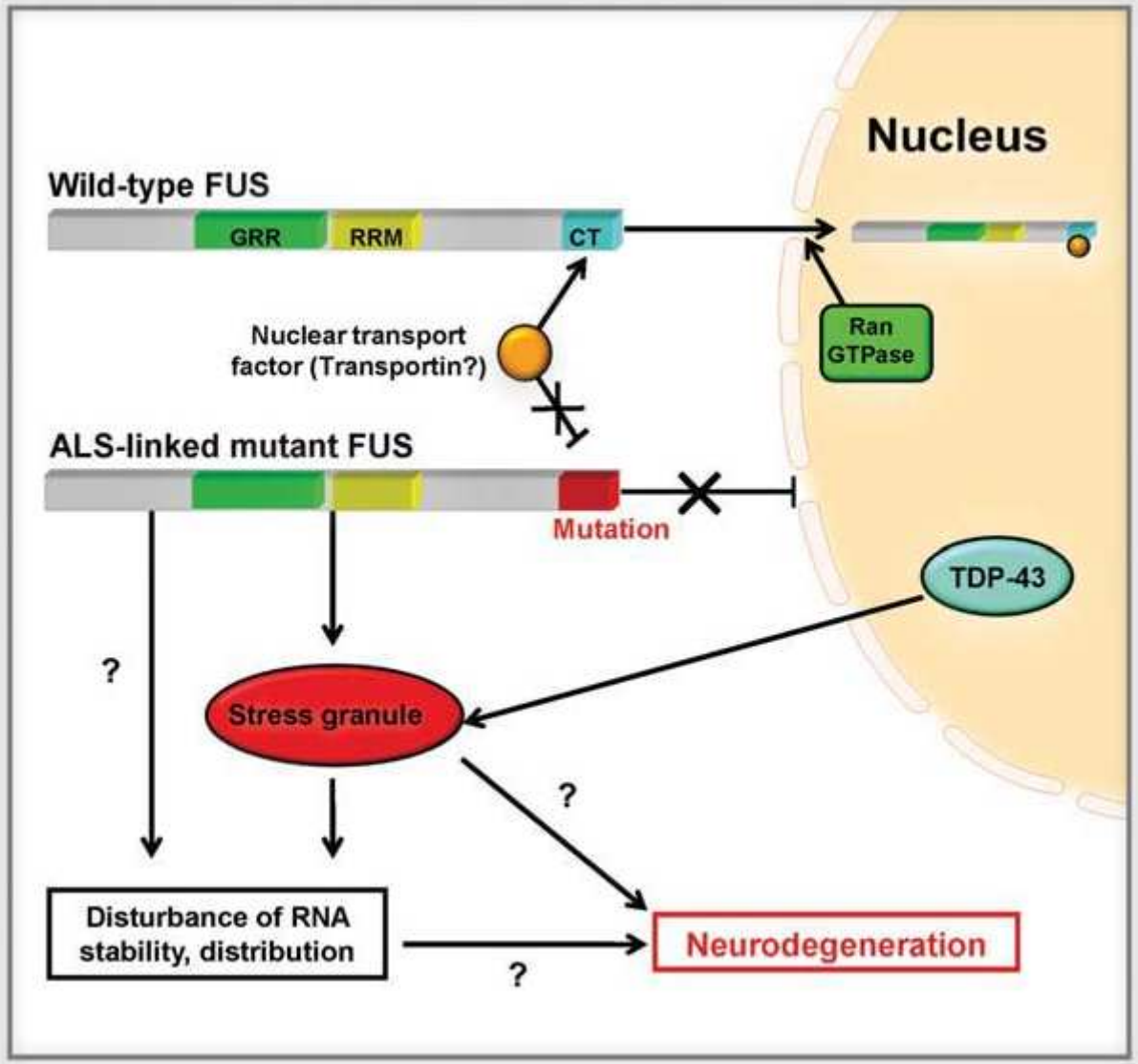
Nucleus
Wild-type FUS
GRR
RRM
CT
Nuclear transport factor (Transportin?)
Ran GTPase
ALS-linked mutant FUS
Mutation
TDP-43
?
Stress granule
?
Disturbance of RNA stability, distribution
?
Neurodegeneration

Diagnóstico:

Demencia lobar frontotemporal atípica con inclusiones FUS+

AP HUCA Y BANCO DE CEREBROS DE ASTURIAS

Panel inmunohistoquímico actualmente en uso:

Proteína Glial Fibrilar Acídica
Proteína neurofilamentosa fosforilada
Proteína neurofilamentosa no fosforilada
Péptido betaamiloide
Proteína priónica
Tau fosforilada
Ubicuitina
TDP43
Alfa sinucleína
FUS

¿Qué nos falta para empezar con el Banco de Cerebros?

Asunción por el Hospital:
Permiso de entrada de los cadáveres

Autorización de la Consejería
LIB 14/2007

doi:10.1093/brain/awp286 Brain 2009: 132; 2906–2908

BRAIN
A JOURNAL OF NEUROLOGY

SCIENTIFIC COMMENTARY

With or without *FUS*, it is the anatomy that dictates the dementia phenotype

Neurólogos

hospitales

Asociaciones de pacientes

neuropsicólogos

Residencias de ancianos

Domicilios particulares

neuroradiólogos

CI: Registro de donantes

Fallece el paciente potencial donante:
Llamada telefónica al Banco

Va al HUCA en funeriaria concertada, sin coste adicional para la familia.
Horario: de 8 a 20

Procedimiento de recogida y almacenamiento en condiciones idóneas
Registro en la base de datos
DIAGNÓSTICO

CEIC

Cesión a investigadores